Diabetischer Fuß
Charcot-Fuß
Radiologische Diagnostik

Tobias Achenbach

St. Vinzenz-Hospital
Eine Einrichtung der Stiftung der Cellitinnen zur hl. Maria

JG|U UNIVERSITÄTSmedizin. MAINZ

Bildgebung des DFS

- Fotographie
- Röntgen
- Computertomographie
- Kernspintomographie
- Angiographie
- Interventionelle Angiographie
- Szintigraphie
- Pedographie
- Ultraschall

Bildgebung des DFS

- Fotographie
- Röntgen
- Computertomographie
- Kernspintomographie
- Angiographie
- Interventionelle Angiographie
- Szintigraphie
- Pedographie
- Ultraschall

Röntgen

dorsoplantar

lateral

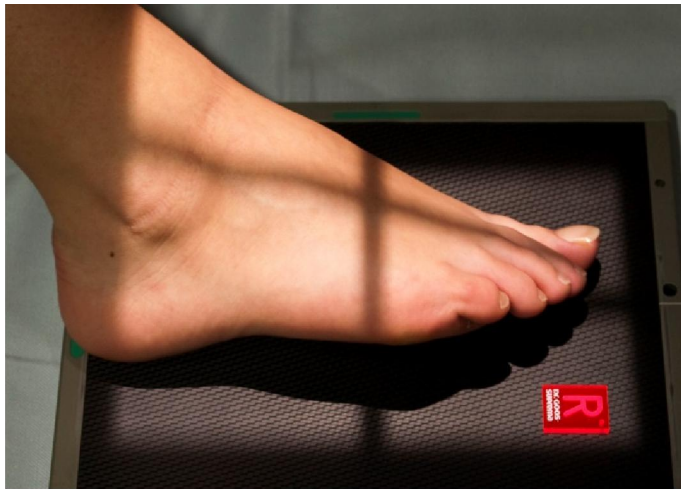

schräg

Röntgen

dorsoplantar

lateral

schräg

Aufnahmepositionen

- **Dorso-plantar**
- **Schräg**
- **Seitlich**
- Seitlich im Stehen
- Vorfuß im Stehen
- **OSG seitlich**
- **OSG ant.-post.**
- Calcaneus seitl.
- Calcaneus axial

Eichenholtz Einteilung

Charcot Osteoarthropathie

Verlaufsstadium	Radiologische Zeichen	Klinische Zeichen
0 – Initial-Stadium	Unauffällig MRT: Knochenmarködem	
I – Destruktions-Stadium Ia – Fragmentations-Phase Ib – Luxations-Phase	Demineralisierung → Osteolyse → Ossäre Fragmentation → Gelenkdestruktion → Gelenk-(sub-)Luxation → Fußdeformität	Schwellung Rötung Überwärmung Gelenkerguss Gelenkinstabilität Fußdeformität
II – Reparations-Stadium	Remineralisierung → Fragmentresorption → Knochenneubildung (Osteophyten, Sklersosierung, Kallus)	Schwellung ↓ Rötung ↓ Überwärmung ↓
III – Konsolidierungs-Stadium	Knöcherne Fusion Ankylose	Fußdeformität → oder ↑ Gelenkeinsteifung
IV – Ulkus-Stadium	Fußdeformität (→ Osteitis)	Ulkus→Infektion

Eichenholtz Einteilung

Charcot Osteoarthropathie

Verlaufsstadium	Radiologische Zeichen
0 – Initial-Stadium	Unauffällig MRT: Knochenmarködem
I – Destruktions-Stadium Ia – Fragmentations-Phase Ib – Luxations-Phase	Demineralisierung → Osteolyse → Ossäre Fragmentation → Gelenkdestruktion → Gelenk-(sub-)Luxation → Fußdeformität
II – Reparations-Stadium	Remineralisierung → Fragmentresorption → Knochenneubildung (Osteophyten, Sklersosierung, Kallus)
III – Konsolidierungs-Stadium	Knöcherne Fusion Ankylose
IV – Ulkus-Stadium	Fußdeformität (→ Osteitis)

Eichenholtz Einteilung

Charcot Osteoarthropathie

Verlaufsstadium	Radiologische Zeichen
0 – Initial-Stadium	Unauffällig MRT: Knochenmarködem
I – Destruktions-Stadium Ia – Fragmentations-Phase Ib – Luxations-Phase	Demineralisierung → Osteolyse → Ossäre Fragmentation → Gelenkdestruktion → Gelenk-(sub-)Luxation → Fußdeformität
II – Reparations-Stadium	Remineralisierung → Fragmentresorption → Knochenneubildung (Osteophyten, Sklerosierung, Kallus)
III – Konsolidierungs-Stadium	Knöcherne Fusion Ankylose
IV – Ulkus-Stadium	Fußdeformität (→ Osteitis)

Eichenholtz I (Destruktions-Stadium)

Ia – Fragmentations-Phase / Ib – Luxations-Phase

Eichenholtz I (Destruktions-Stadium)

Ia – Fragmentations-Phase / Ib – Luxations-Phase

Eichenholtz I (Destruktions-Stadium)

Ia – Fragmentations-Phase / Ib – Luxations-Phase

Eichenholtz Einteilung

Charcot Osteoarthropathie

Verlaufsstadium	Radiologische Zeichen
0 – Initial-Stadium	Unauffällig MRT: Knochenmarködem
I – Destruktions-Stadium Ia – Fragmentations-Phase Ib – Luxations-Phase	Demineralisierung → Osteolyse → Ossäre Fragmentation → Gelenkdestruktion → Gelenk-(sub-)Luxation → Fußdeformität
II – Reparations-Stadium	Remineralisierung → Fragmentresorption → Knochenneubildung (Osteophyten, Sklersosierung, Kallus)
III – Konsolidierungs-Stadium	Knöcherne Fusion Ankylose
IV – Ulkus-Stadium	Fußdeformität → Osteitis

Eichenholtz II

Reparations-Stadium

Eichenholtz II

Reparations-Stadium

Eichenholtz Einteilung

Charcot Osteoarthropathie

Verlaufsstadium	Radiologische Zeichen
0 – Initial-Stadium	Unauffällig MRT: Knochenmarködem
I – Destruktions-Stadium Ia – Fragmentations-Phase Ib – Luxations-Phase	Demineralisierung → Osteolyse → Ossäre Fragmentation → Gelenkdestruktion → Gelenk-(sub-)Luxation → Fußdeformität
II – Reparations-Stadium	Remineralisierung → Fragmentresorption → Knochenneubildung (Osteophyten, Sklerosierung, Kallus)
III – Konsolidierungs-Stadium	Knöcherne Fusion Ankylose
IV – Ulkus-Stadium	Fußdeformität (→ Ulkus)

Eichenholtz III
Konsolidierungs-Stadium

Eichenholtz III
Konsolidierungs-Stadium

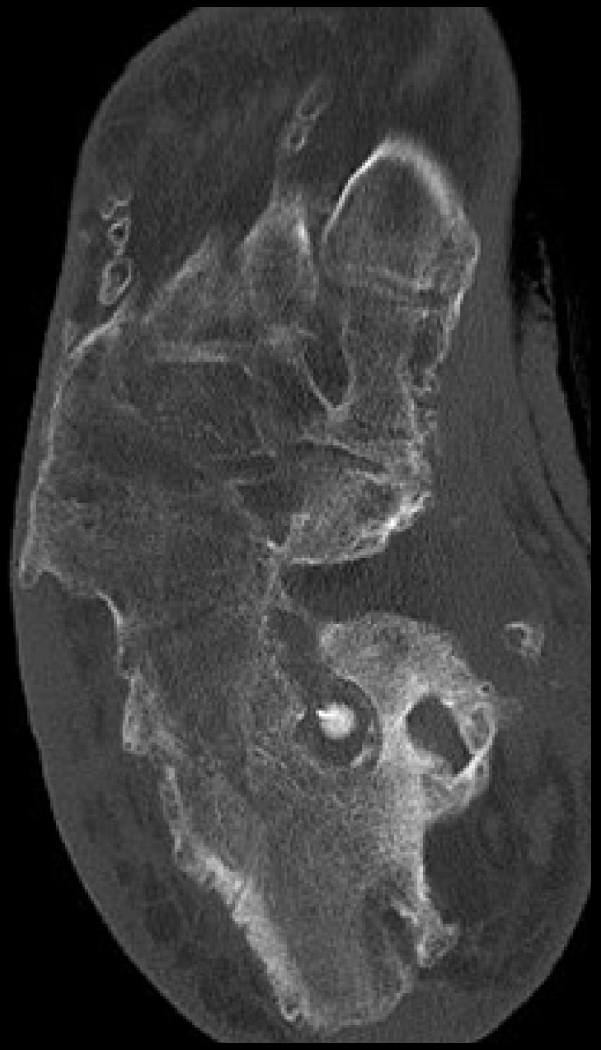

Eichenholtz Einteilung

Charcot Osteoarthropathie

Verlaufsstadium	Radiologische Zeichen
0 – Initial-Stadium	Unauffällig MRT: Knochenmarködem
I – Destruktions-Stadium Ia – Fragmentations-Phase Ib – Luxations-Phase	Demineralisierung → Osteolyse → Ossäre Fragmentation → Gelenkdestruktion → Gelenk-(sub-)Luxation → Fußdeformität
II – Reparations-Stadium	Remineralisierung → Fragmentresorption → Knochenneubildung (Osteophyten, Sklersosierung, Kallus)
III – Konsolidierungs-Stadium	Knöcherne Fusion Ankylose
IV – Ulkus-Stadium	Fußdeformität (→ Osteitis)

Eichenholtz Einteilung

Charcot Osteoarthropathie

Verlaufsstadium	Radiologische Zeichen
0 – Initial-Stadium	**Unauffällig** **MRT: Knochenmarködem**
I – Destruktions-Stadium Ia – Fragmentations-Phase Ib – Luxations-Phase	Demineralisierung → Osteolyse → Ossäre Fragmentation → Gelenkdestruktion → Gelenk-(sub-)Luxation → Fußdeformität
II – Reparations-Stadium	Remineralisierung → Fragmentresorption → Knochenneubildung (Osteophyten, Sklersosierung, Kallus)
III – Konsolidierungs-Stadium	Knöcherne Fusion Ankylose
IV – Ulkus-Stadium	Fußdeformität (→ Osteitis)

CHARCOT-FUSS

Auf die frühe Diagnose kommt es an

Das Endstadium traumatischer Skelettverletzungen bei Diabetikern mit Polyneuropathie und fehlender Schmerzreaktion lässt sich vermeiden.

Eine schwere Komplikation des Diabetes mellitus ist der Charcot-Fuß – ein Krankheitsbild, das am Ende einer Reihe von akuten und chronischen Veränderungen der Fußgelenke steht und als eine Sonderform des diabetischen Fußsyndroms eingeordnet wird. Das Fatale ist, dass die Zerstörungen des Fußskeletts, die auch als Neuro-

Typ-1- und Typ-2-Diabetiker sind gleichermaßen gefährdet. Am häufigsten sind die Gelenke zwischen Fußwurzel und Mittelfußknochen betroffen (60 Prozent). Danach folgen die Gelenke zwischen Zehen und Mittelfußknochen (20 Prozent) und die Sprunggelenke (10 Prozent).

Der verheerende Zerstörungsprozess beginnt mit einem relativ

Fuß. Das Röntgenbild kann unauffällig sein. Der Destruktionsprozess kommt – anscheinend schicksalhaft – erst zum Stillstand, nachdem ruinöse Deformierungen und Gelenkversteifungen eingetreten sind. Der Fuß kann dann trotz aufwendiger schuhtechnischer Versorgung nur noch als Stelze benutzt werden, neigt zu Hautulzerationen und daraus fortgeleiteten Osteomyelitiden, und ist mit einer hohen Amputationsrate behaftet. Eine medikamentöse Therapie existiert nicht (4).

Die Pathogenese dieser außerordentlich schweren Skelettdestruktionen der Füße ist seit mehr als 100 Jahren umstritten. Während Charcot 1883 von einer neurogenen Knochendystrophie (neurotrophische Theorie) überzeugt war, hielt Virchow unbemerkte Frakturen für wahrscheinlich (neurotraumatische Theorie) (2): Beweisen konnten beide ihre Theorien jedoch nicht. Nach Entdeckung der Röntgenstrahlen war es zwar möglich, die knöcherne

Der Charcot-Fuß im fortgeschrittenen Stadium ist gekennzeichnet durch stark deformierende Veränderungen mit eingeschränkter Belastbarkeit.

DÄB 2010

Primärveränderungen

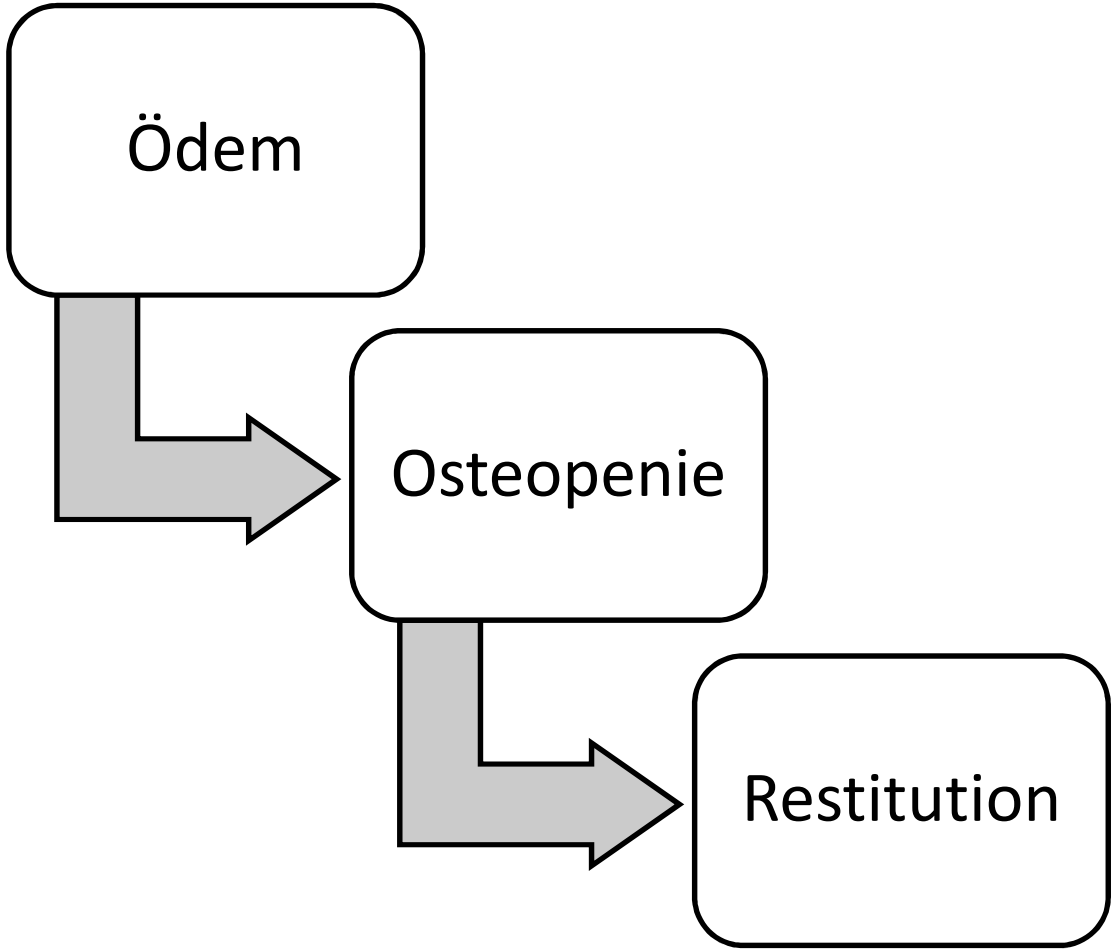

Kernspintomographie

- Schnittbildverfahren
- Angulation <u>vor</u> der Sequenz festzulegen
- Guter Weichteilkontrast
- Protonengehalt des Gewebes
- Verschiedene Wichtungen
- ≥ 30 Minuten
- Anfällig für Bewegungsartefakte

MRT - Kontraindikationen

- Herzschrittmacher
- ICD-Aggregate
- Neurostimulatoren
- Innenohrimplantate
- Ferromagnetische Fremdkörper
- Gadolinium: Cave - NSF

Nephrogene Systemische Fibrose (NSF)

Gagnon et al. J Nephropathol 2013

Bernstein et al. Best Pract Res Clin Rheumatol. 2012

Nephrogene Systemische Fibrose (NSF)

- Erstbeschreibung 2000
- 2006 Assoziation zu Gadolinium vermutet
- Sehr selten
- Hohes Risiko

  Akutes Nierenversagen

  Dialyse

  GFR<30 ml/min
- Präparate abhängig

MRT - Einschränkungen

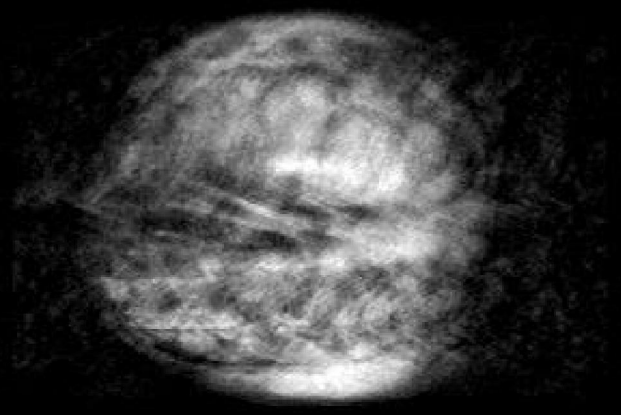

Bewegungsartefakte

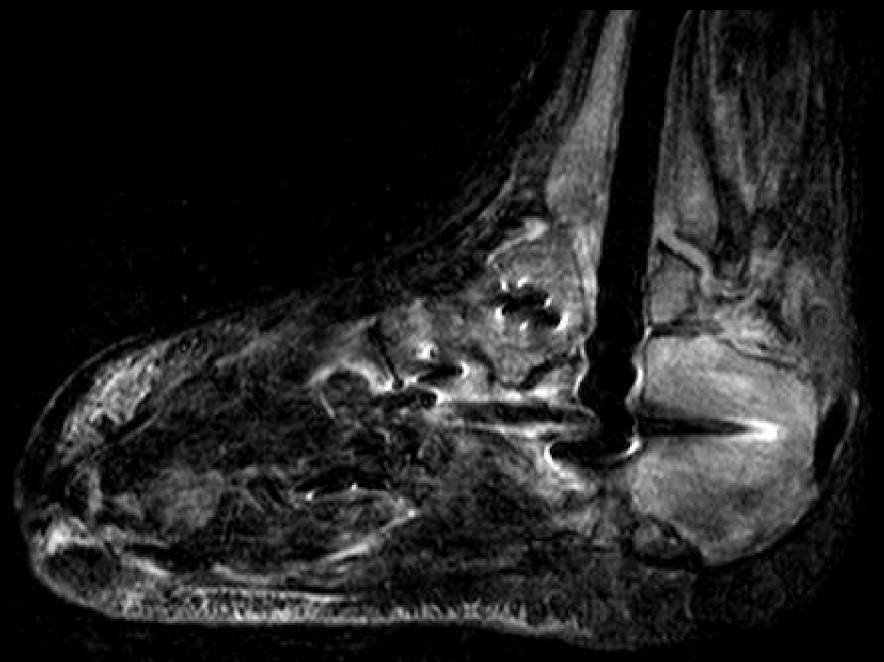

Metall - Suszeptibilitätsartefakte

Kernspintomographie

	T1	T2	T2 FS	T1 FS KM
Fett / Knochenmark	hell	hell	dunkel	dunkel
Flüssigkeit /Ödem	dunkel	hell	hell	(dunkel)
Entzündung / Hyperämie	dunkel	hell	hell	hell

hell - hyperintens dunkel - hypointens KM – Kontrastmittel FS - Fettsättigung

Kernspintomographie

	T1	T2	T2 FS	T1 FS KM
Fett / Knochenmark	hell	hell	dunkel	dunkel
Flüssigkeit /Ödem	dunkel	hell	hell	(dunkel)
Entzündung / Hyperämie	dunkel	hell	hell	hell

hell - hyperintens dunkel - hypointens KM – Kontrastmittel FS - Fettsättigung

Kernspintomographie

	T1	T2	T2 FS	T1 FS KM
Fett / Knochenmark	hell	hell	dunkel	dunkel
Flüssigkeit /Ödem	dunkel	hell	hell	(dunkel)
Entzündung / Hyperämie	dunkel	hell	hell	hell

hell - hyperintens dunkel - hypointens KM – Kontrastmittel FS - Fettsättigung

Kernspintomographie

	T1	T2	T2 FS	T1 FS KM
Fett / Knochenmark	hell	hell	dunkel	dunkel
Flüssigkeit /Ödem	dunkel	hell	hell	(dunkel)
Entzündung / Hyperämie	dunkel	hell	hell	hell

hell - hyperintens dunkel - hypointens KM – Kontrastmittel FS - Fettsättigung

Kernspintomographie

	T1	T2	T2 FS	T1 FS KM
Fett / Knochenmark	hell	hell	dunkel	dunkel
Flüssigkeit /Ödem	dunkel	hell	hell	(dunkel)
Entzündung / Hyperämie	dunkel	hell	hell	hell

hell - hyperintens dunkel - hypointens KM – Kontrastmittel FS - Fettsättigung

Kernspintomographie

T1

Fett hell
Wasser dunkel
Entzündung (dunkel)

T2 FS

Fett dunkel
Wasser hell
Entzündung hell

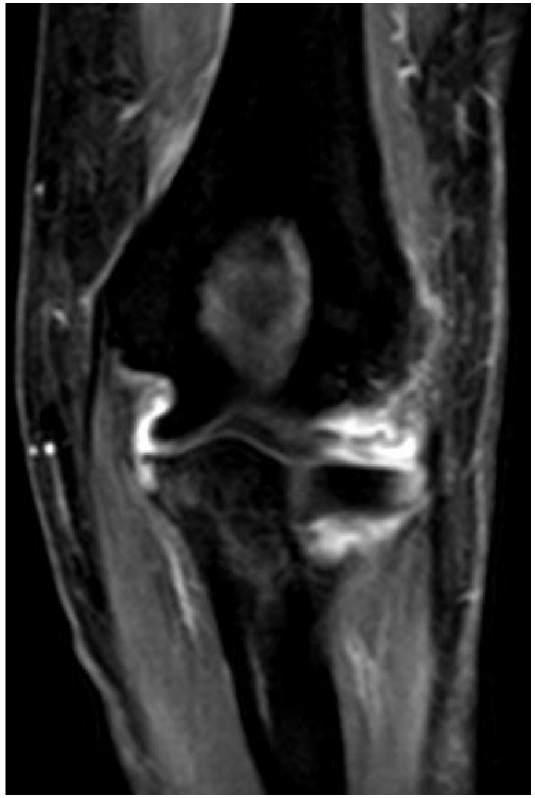

T1 KM FS

Fett dunkel
Wasser dunkel
Entzündung hell

Markraumödem

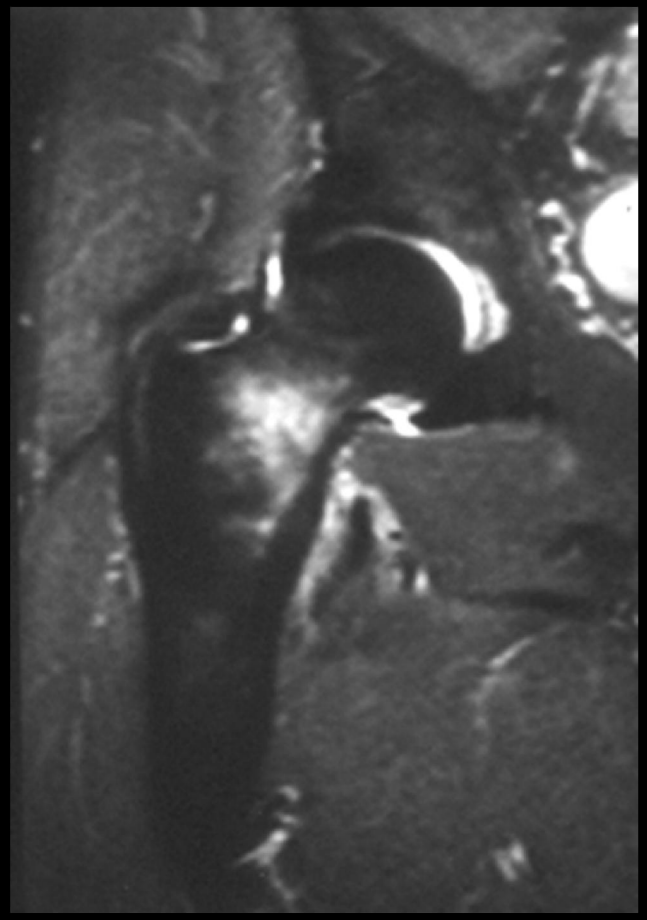

45 jähriger Patient - 4 Wochen nach Marathon

DD Markraumödem

- Fraktur
- Mikrofraktur
- (Überlastung)
- Entzündung
- Osteomyelitis
- Tumor
- Nekrose

?

Ermüdungsfraktur

- Junger Pat.
- Kein DM
- Z.n. starker Belastung

Ödemphase

Ödemphase

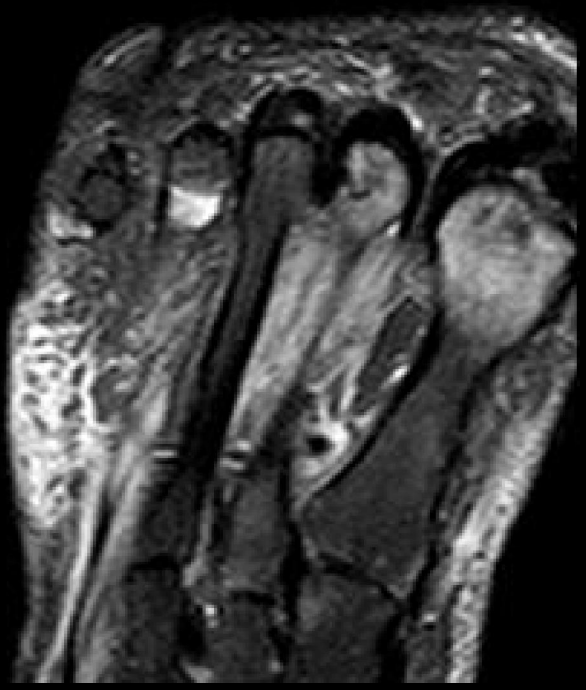

Ödemphase

Ödemphase

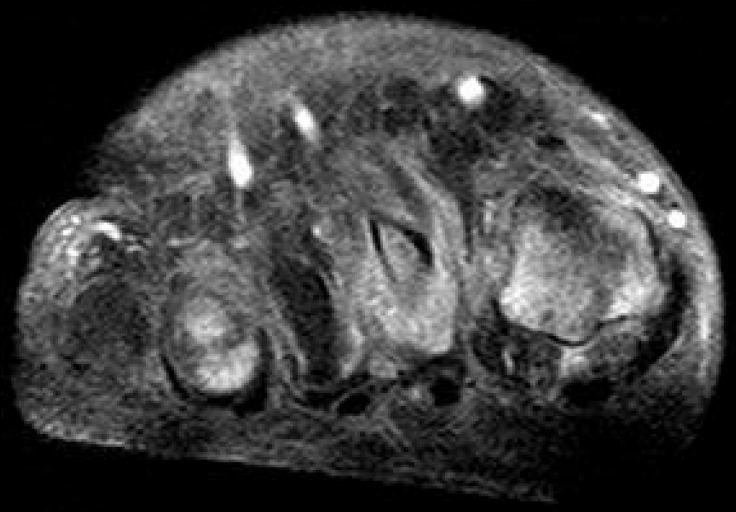

Axial T1 KM FS

Diffuses Markraumödem

Diffuses Markraumödem

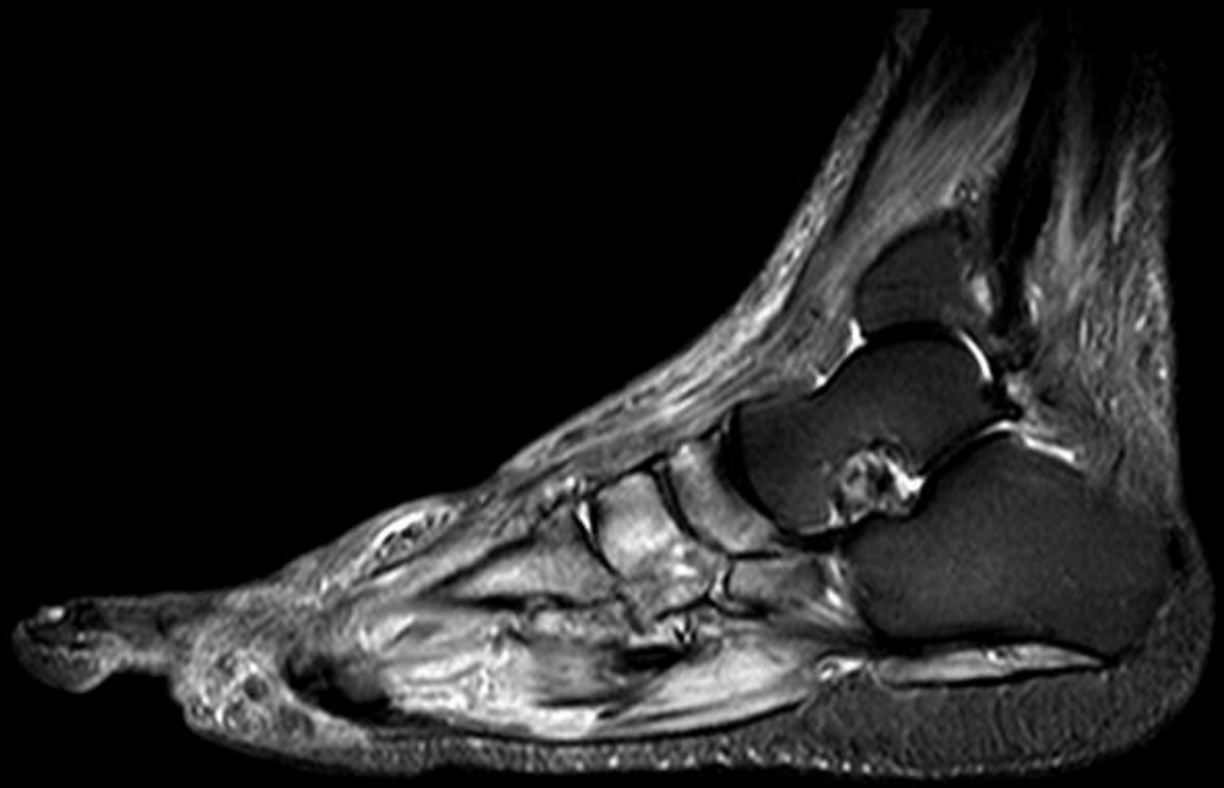

?

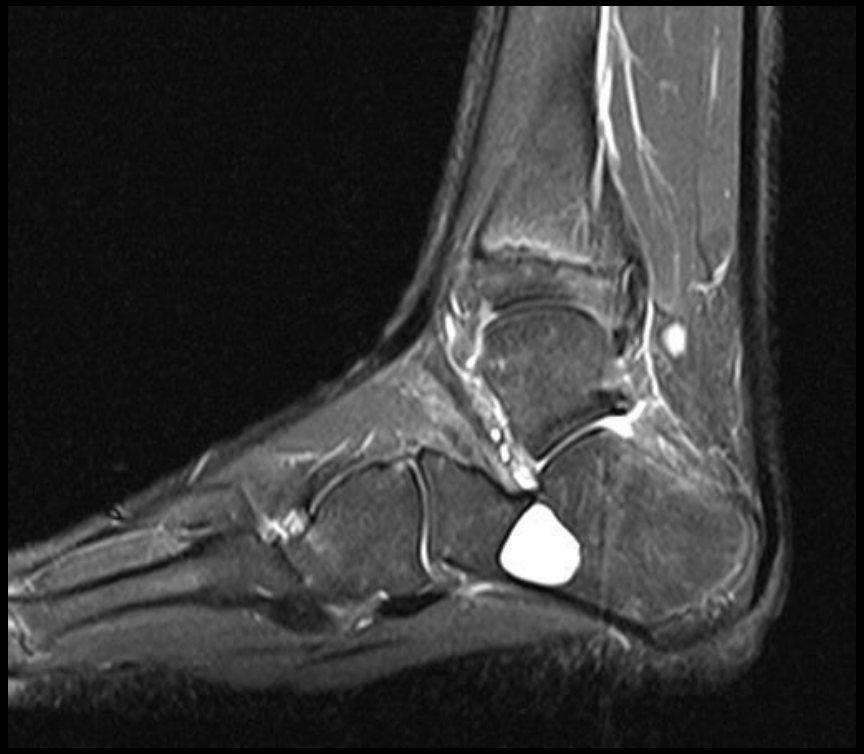

Knochenzyste

?

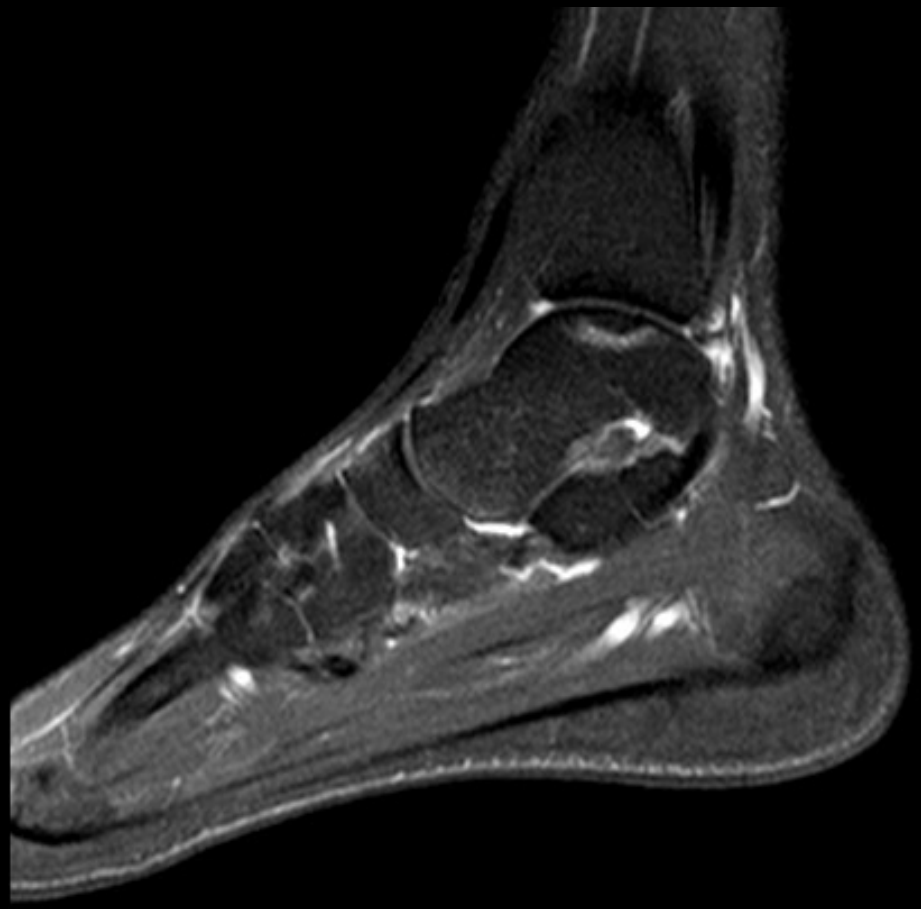

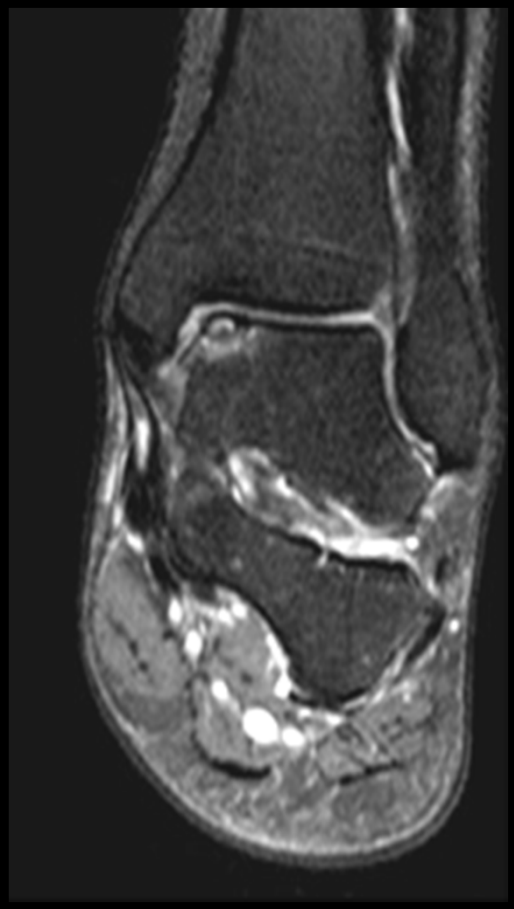

DD Osteochondrosis dissecans

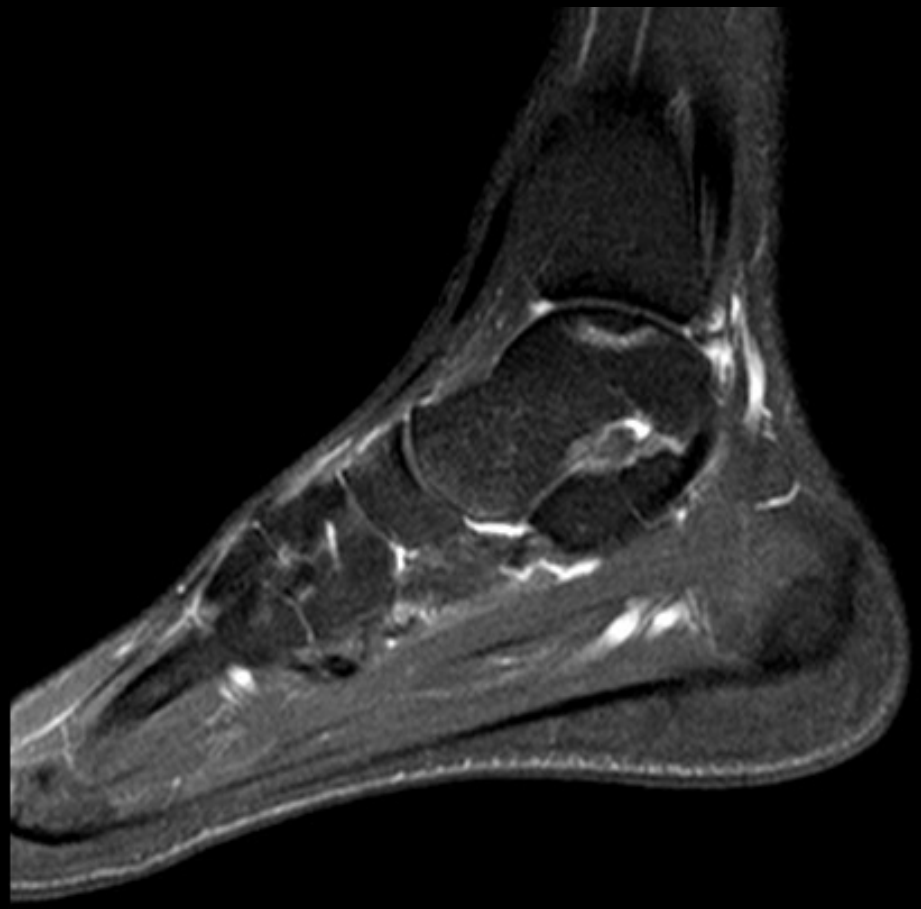

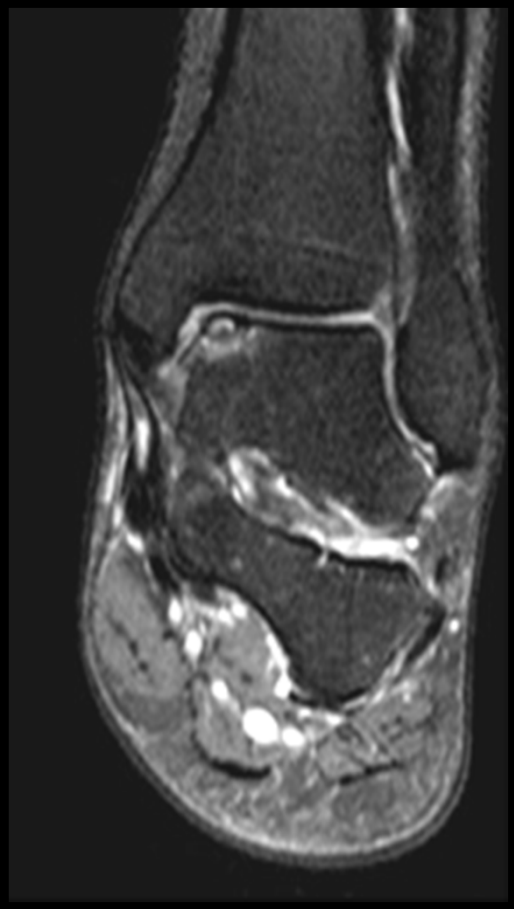

DD Osteochondrosis dissecans

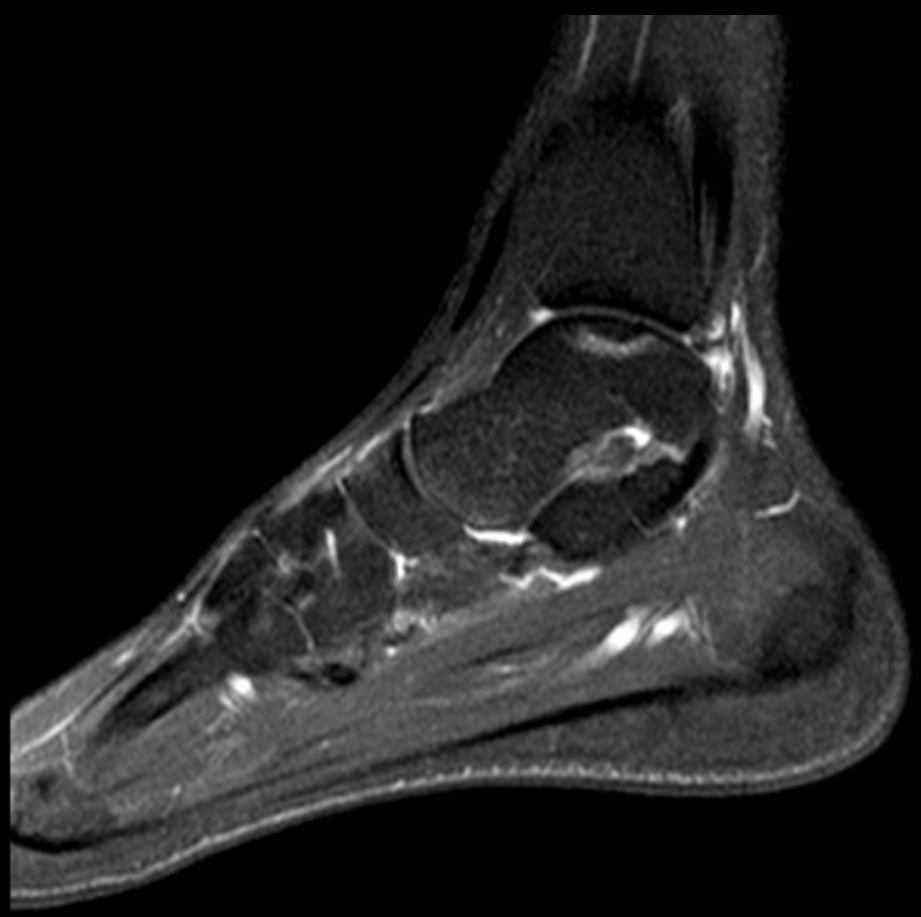

OD bei Charcot

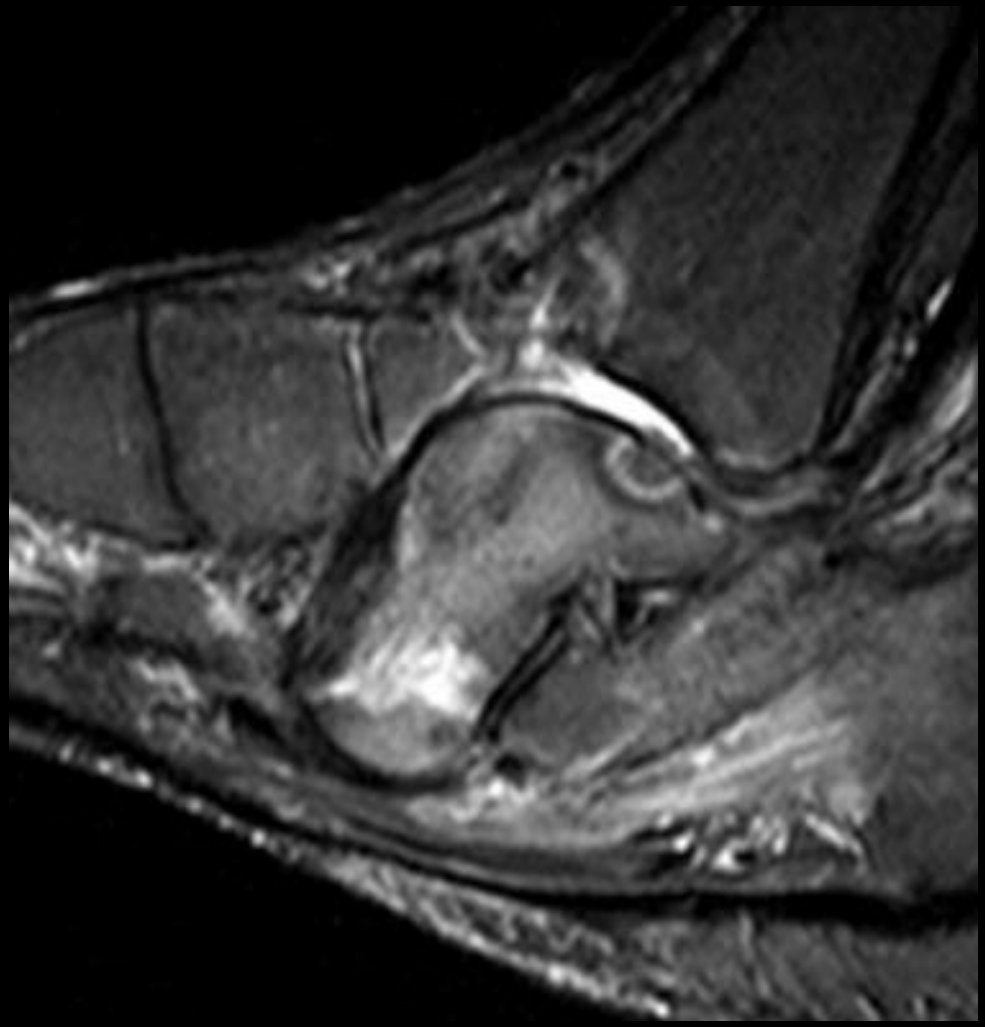

Ödemphase

Ödemphase

Ödemphase

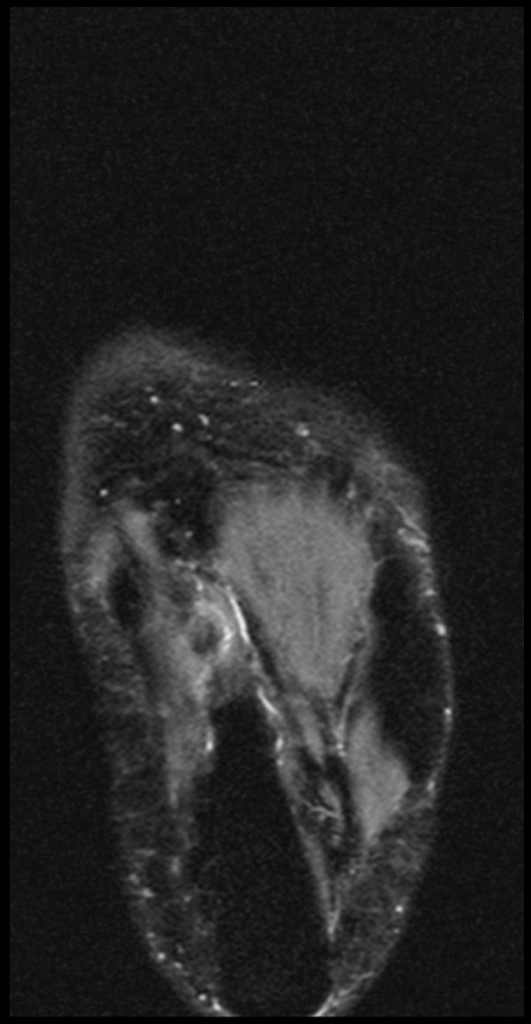

Ödemphase

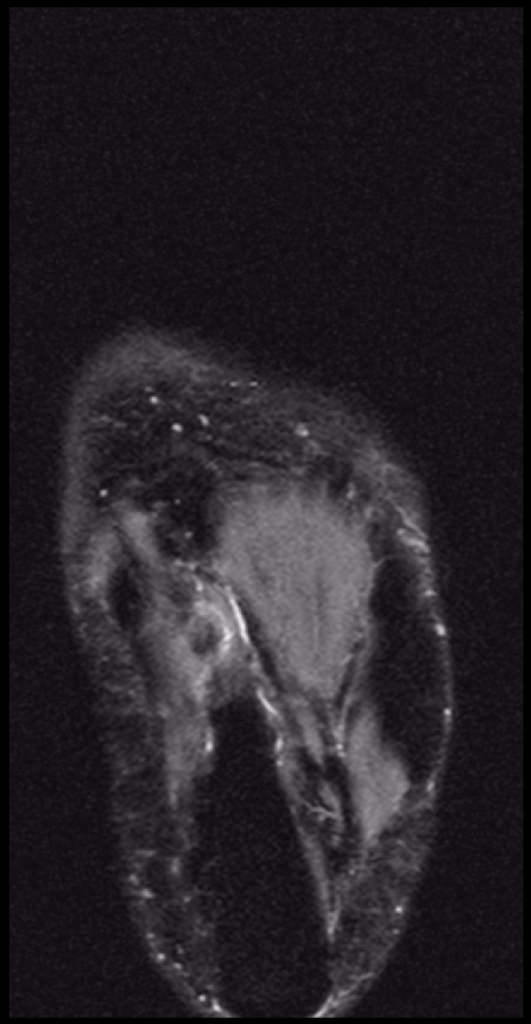

Primärveränderungen

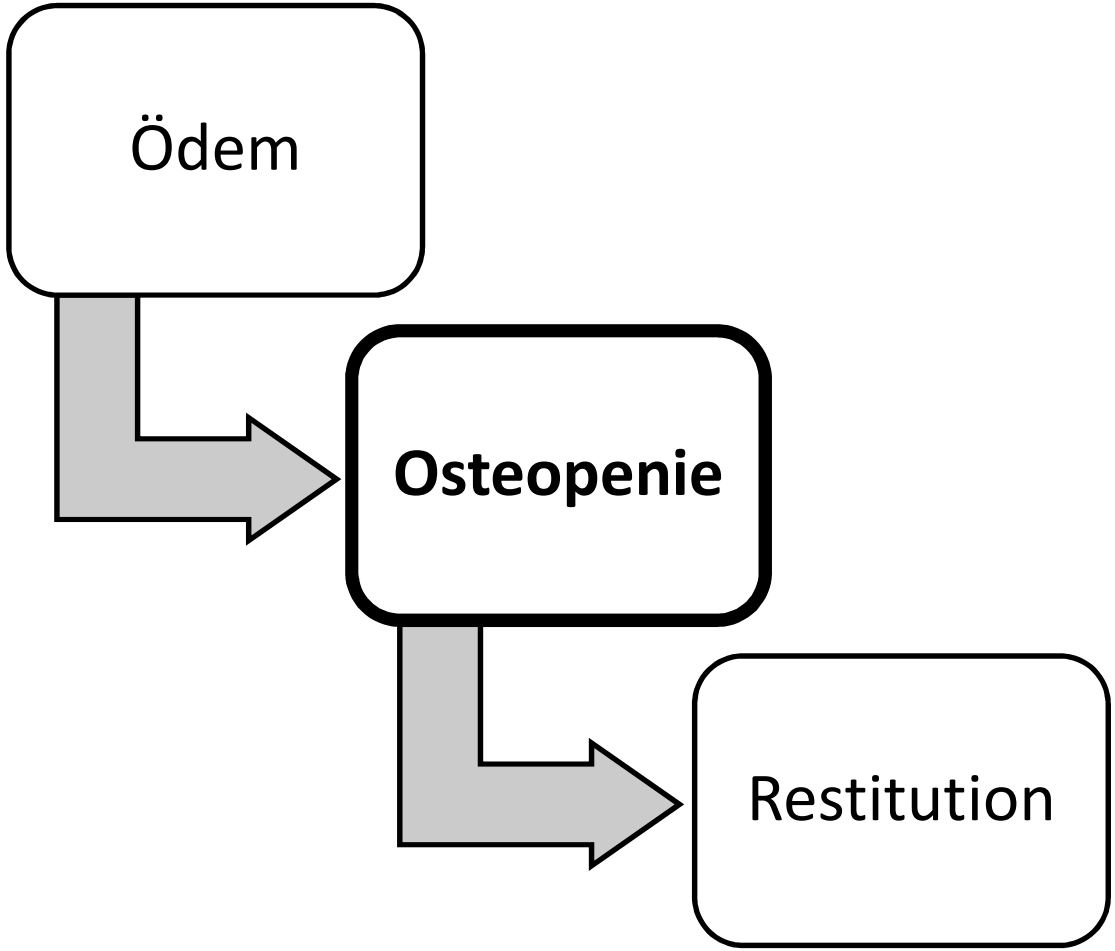

Phase der Osteopenie

- Subjektives Kriterium
- Entgeht dem Betrachter leicht
- Eindeutig im fortgeschrittenen Stadium

Phase der Osteopenie

CT

Primärveränderungen

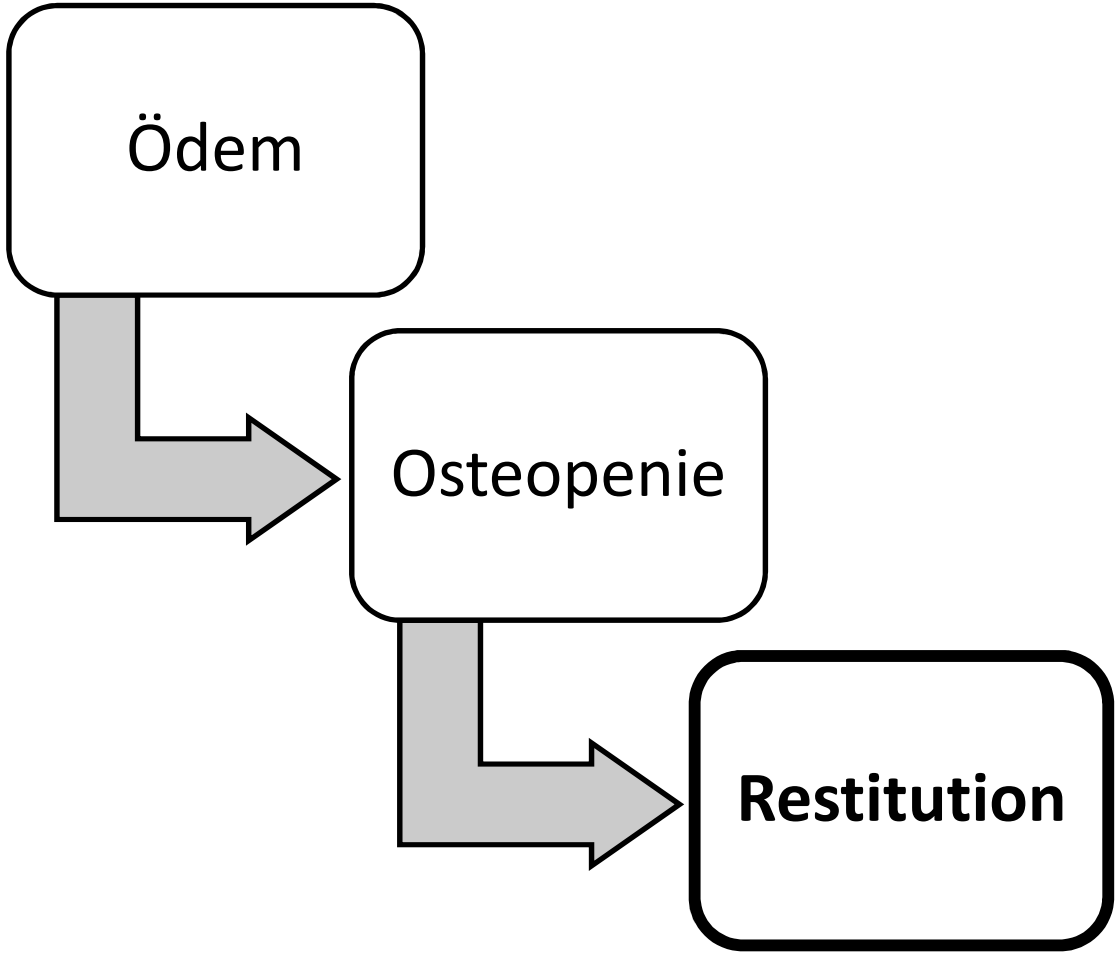

Phase der Knochenrestitution

- Ödemrückbildung
- Osteopenierückbildung
- Frakturheilung
- Residuen
- Bei frühzeitiger Entlastung „ad integrum“

Primärveränderungen

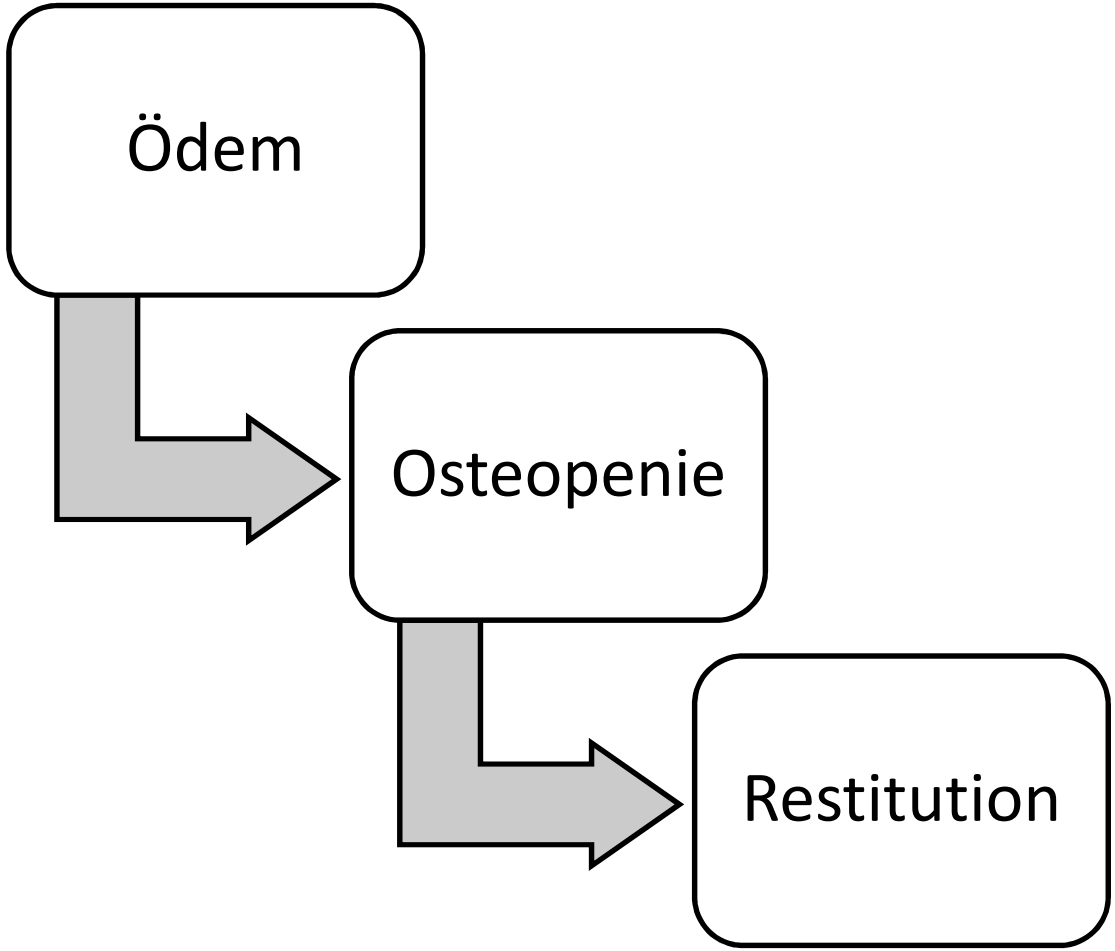

Primärveränderungen

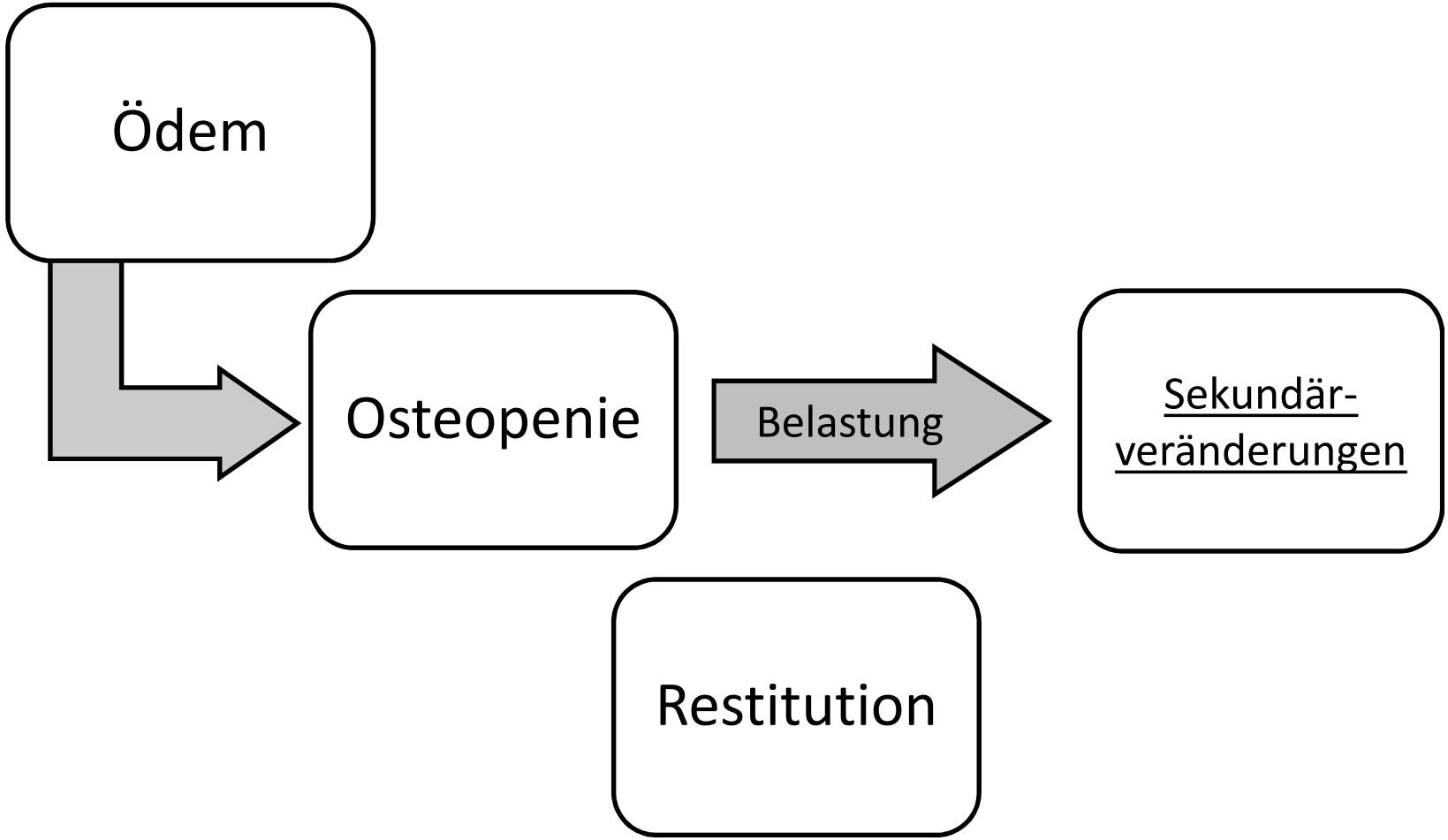

Sekundärveränderungen

- Luxationen
- Frakturen
- Meist Kompressionsfrakturen
- Fehlstellungen (Pes planus, valgus, varus)
- Knochenprominenzen
- Weichteildruck
- Schwiele – Ulcus – Infektion

T1 KM FS - Weichteile

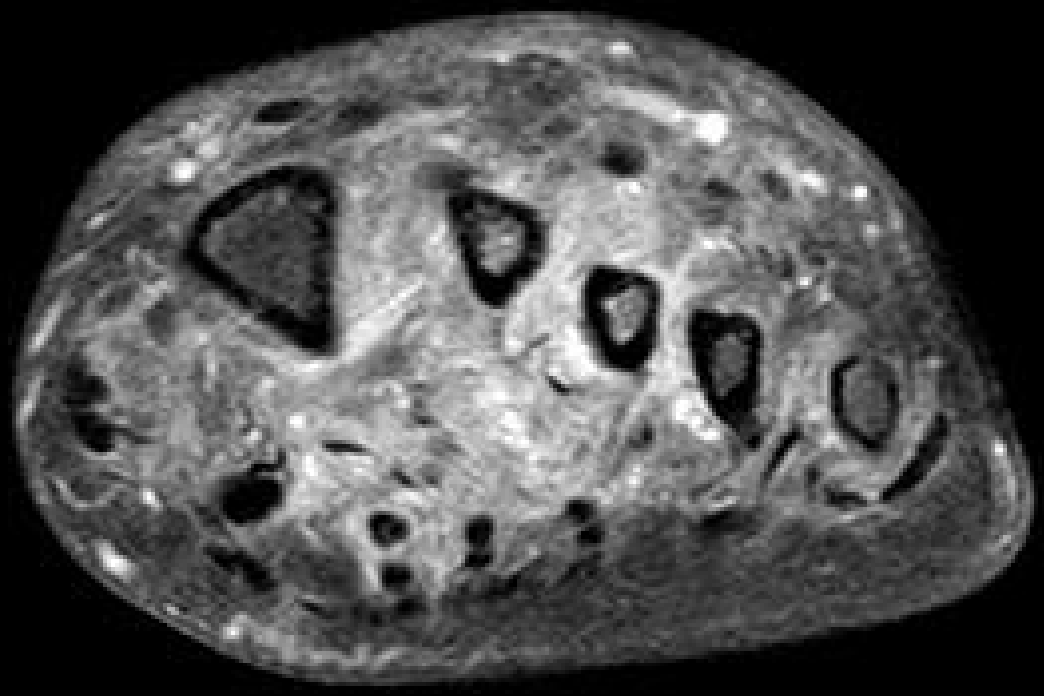

MT I Fraktur

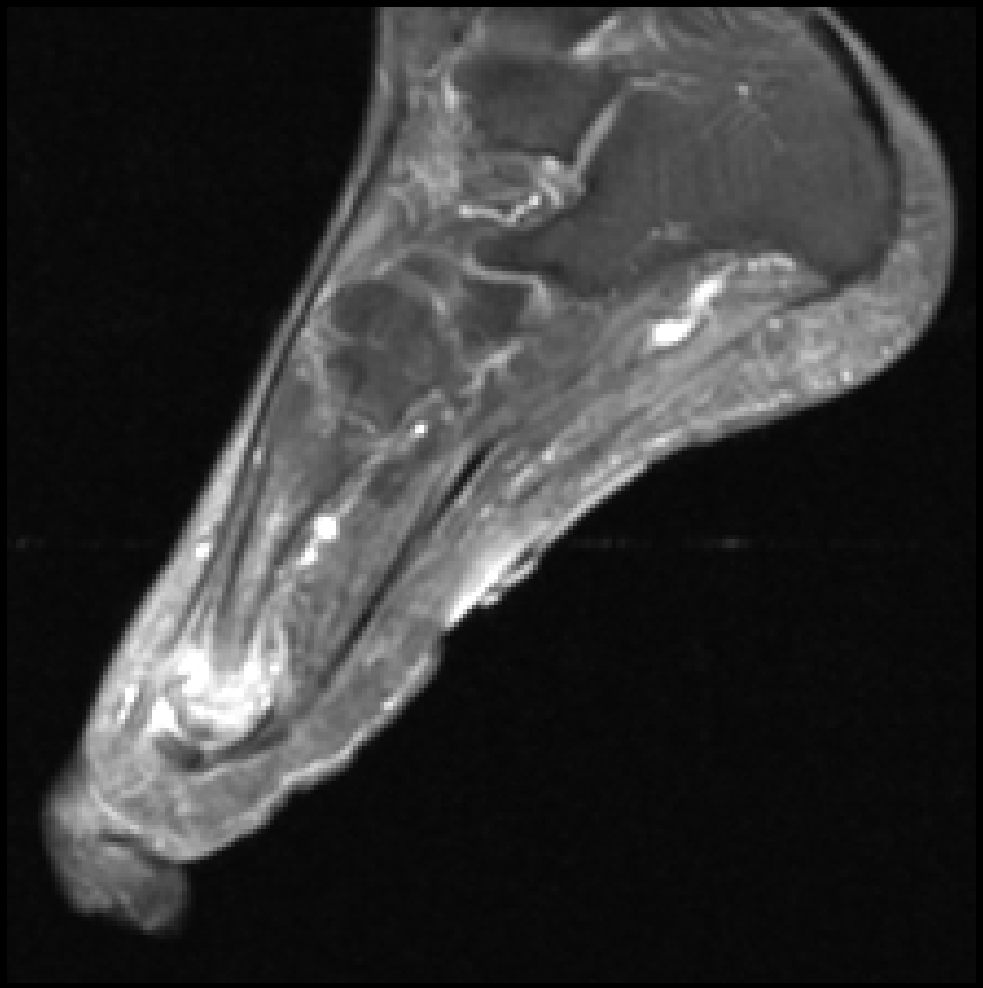

Dislokation / Destruktion

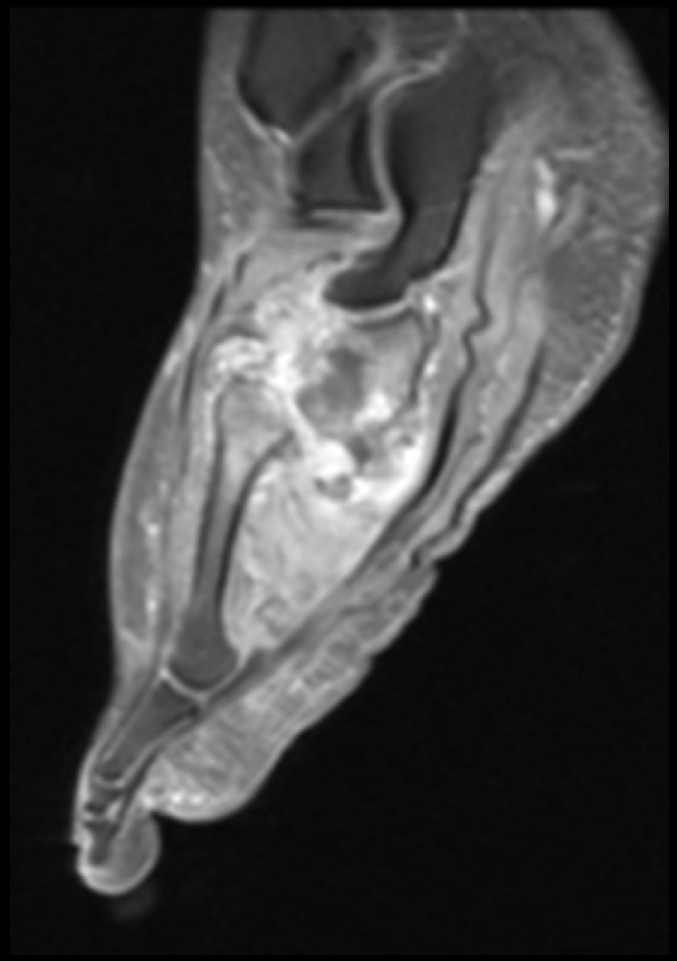

Ulcus

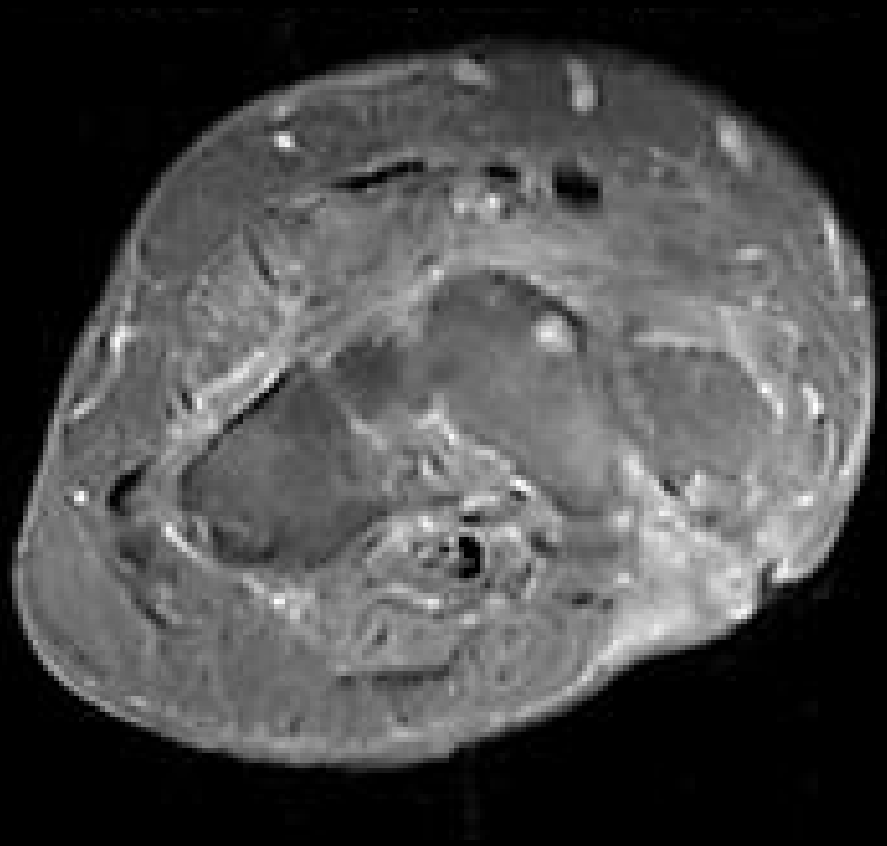

Ostemyelitis

Ostemyelitis

Osteomyelitis am Calcaneus

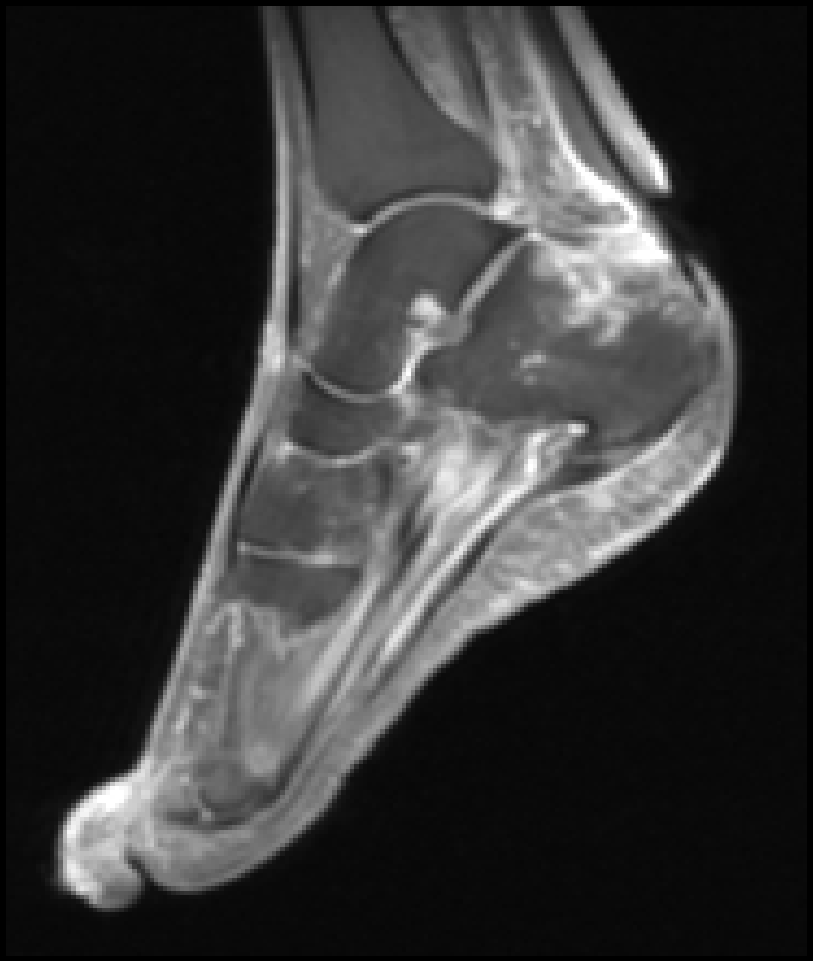

Infektion

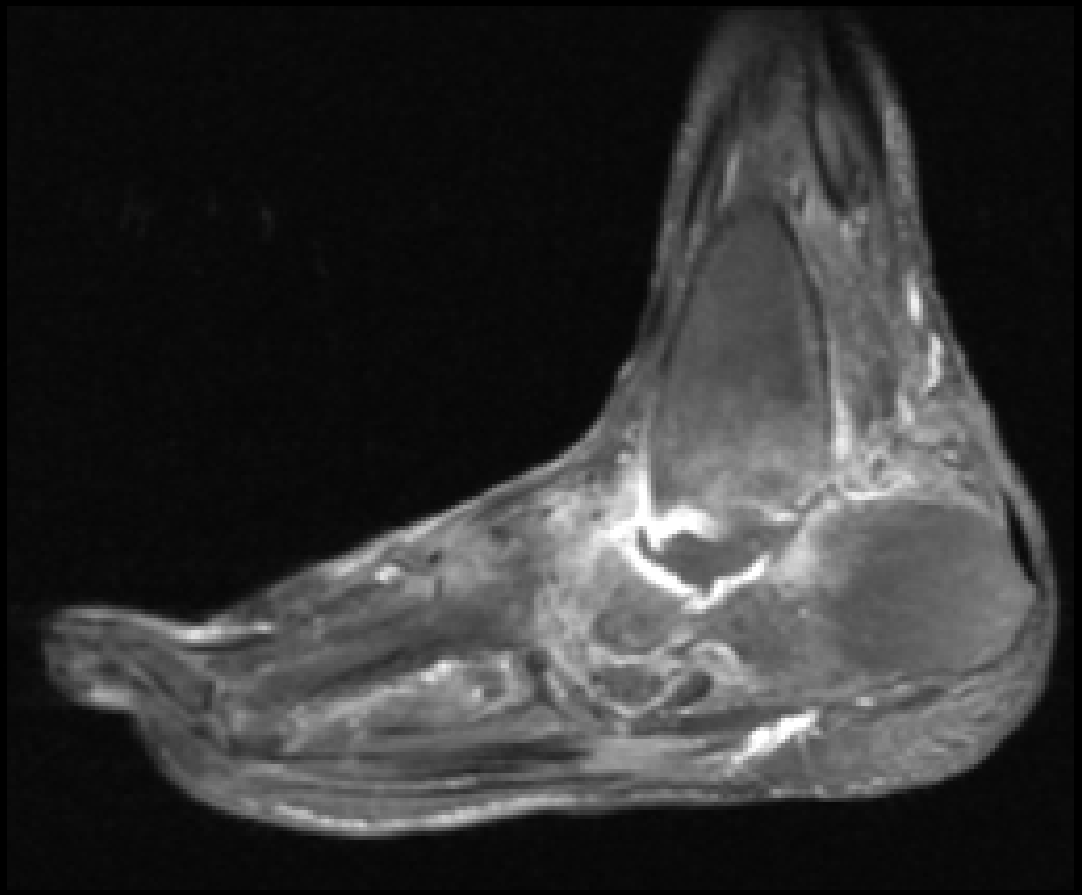

Osteomyelitis

Osteomyelitis

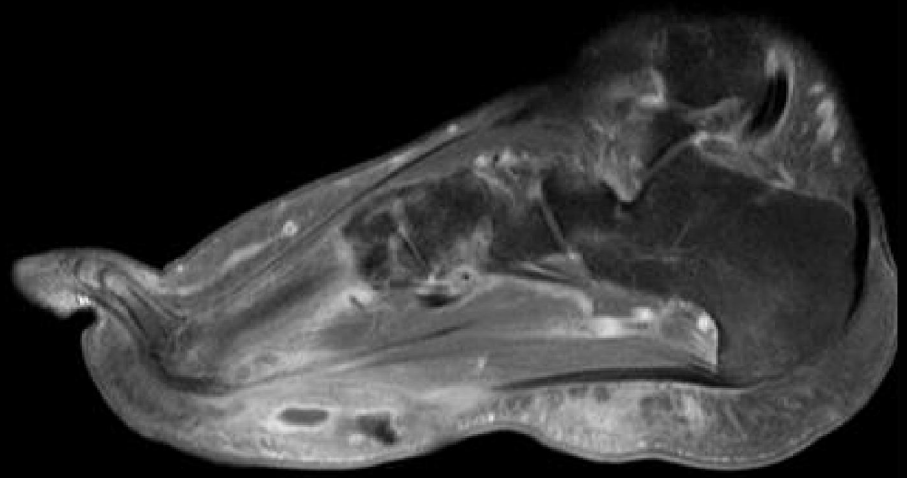

Osteomyelitis

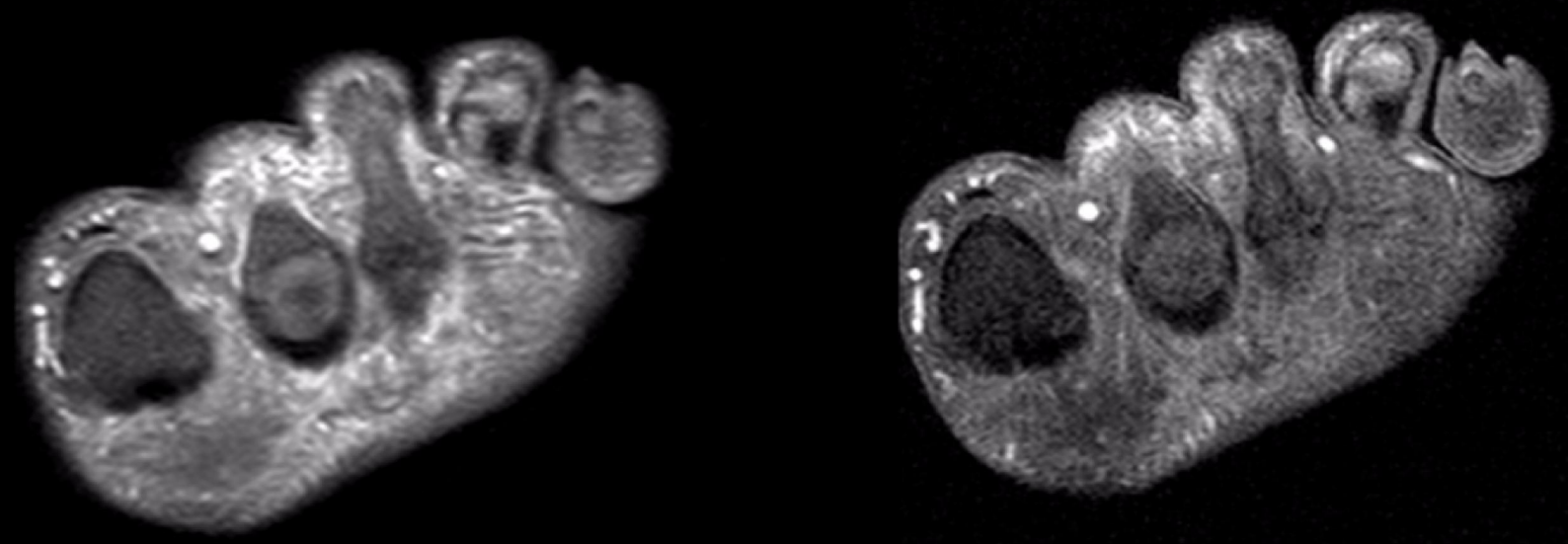

Ostemyelitis oder Charcot?

Charcot	Osteomyelitis
• Ödem meist diffus	• Ödem meist umschrieben
• Ödem retikulär	• Ödem homogen
• Ödemintensität mäßig	• Ödemintensität hoch
• Verschiedene Knochen	• Ein Fokus
• Weichteilödem diffus	• Lokaler Fistelgang
	• Weichteilabszess
• Kortikalis sichtbar	• Kortikalis verschwindet

Donovan, Schweitzer – Radiographics 2010
Ledermann et al. – Radiology 2002

Revaskularisierung

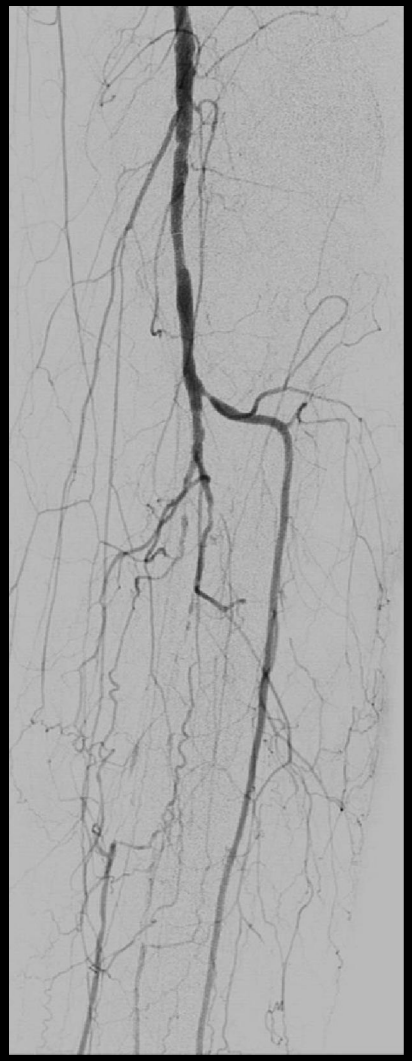

Revaskularisierung

420

Faglia et al Diab Med 2007

Revaskularisierung

420

P

T

A

Faglia et al Diab Med 2007

Revaskularisierung

420

P

T

A



67

Faglia et al Diab Med 2007

Revaskularisierung

420

Faglia et al Diab Med 2007

Revaskularisierung

420

Faglia et al Diab Med 2007

Revaskularisierung

420

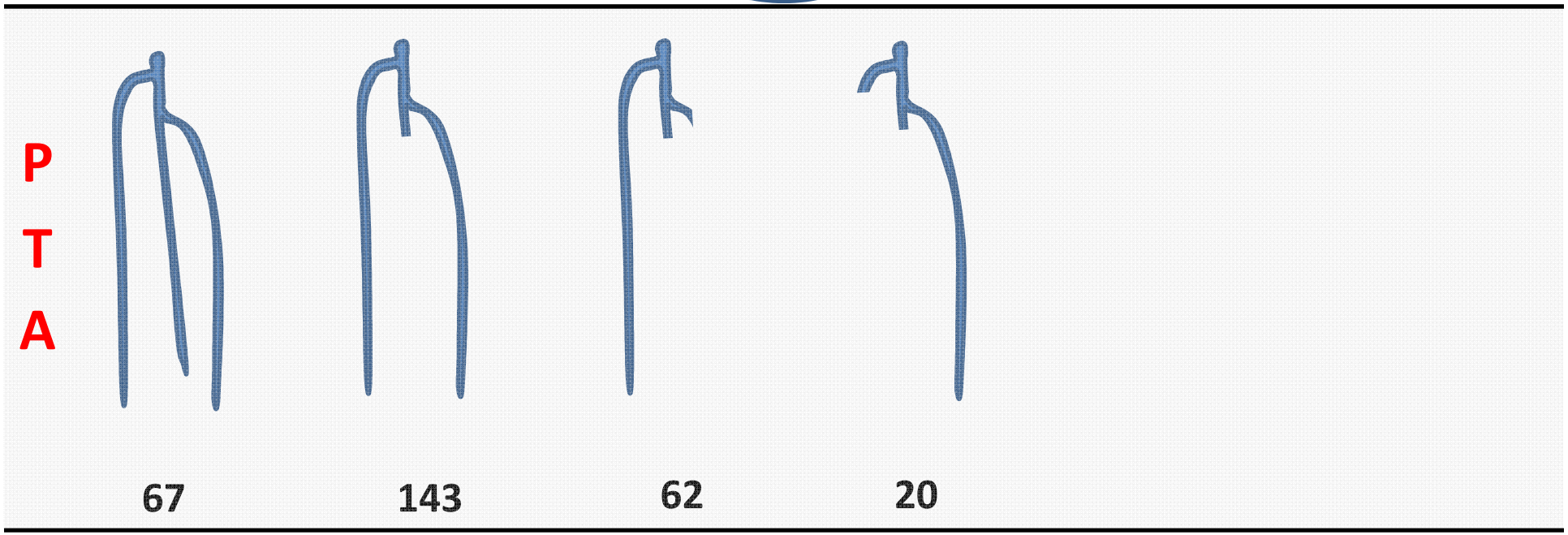

Faglia et al Diab Med 2007

Revaskularisierung

420

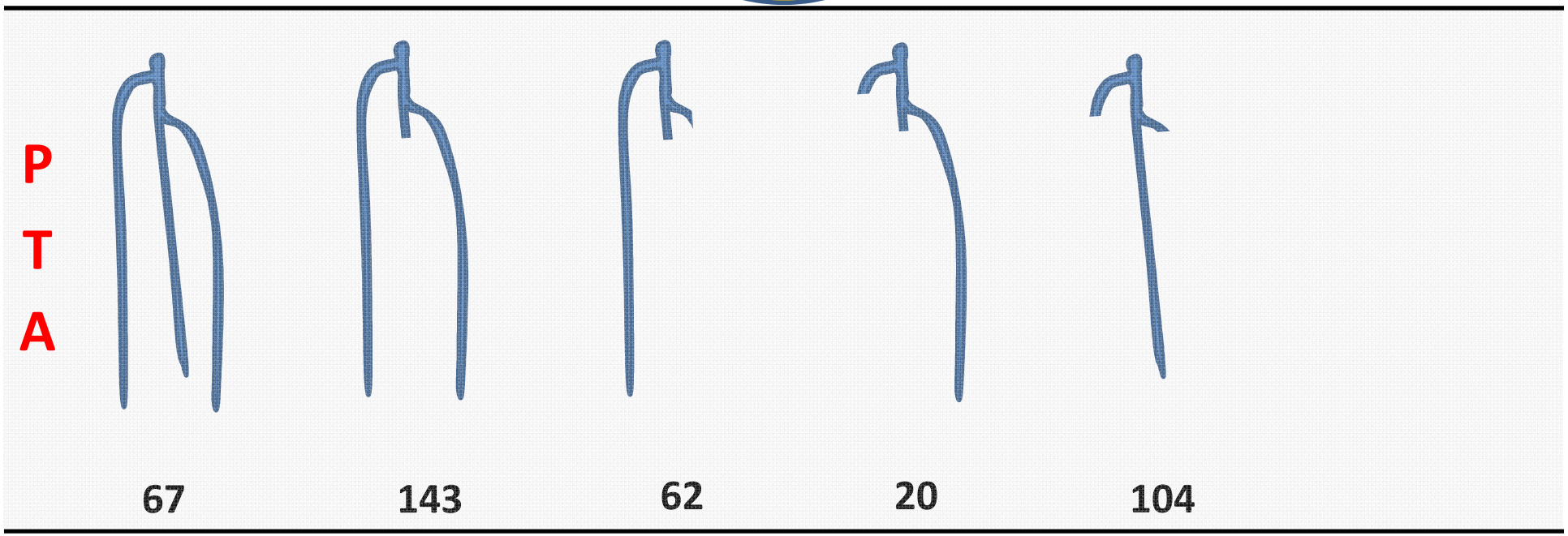

Faglia et al Diab Med 2007

Revaskularisierung

420

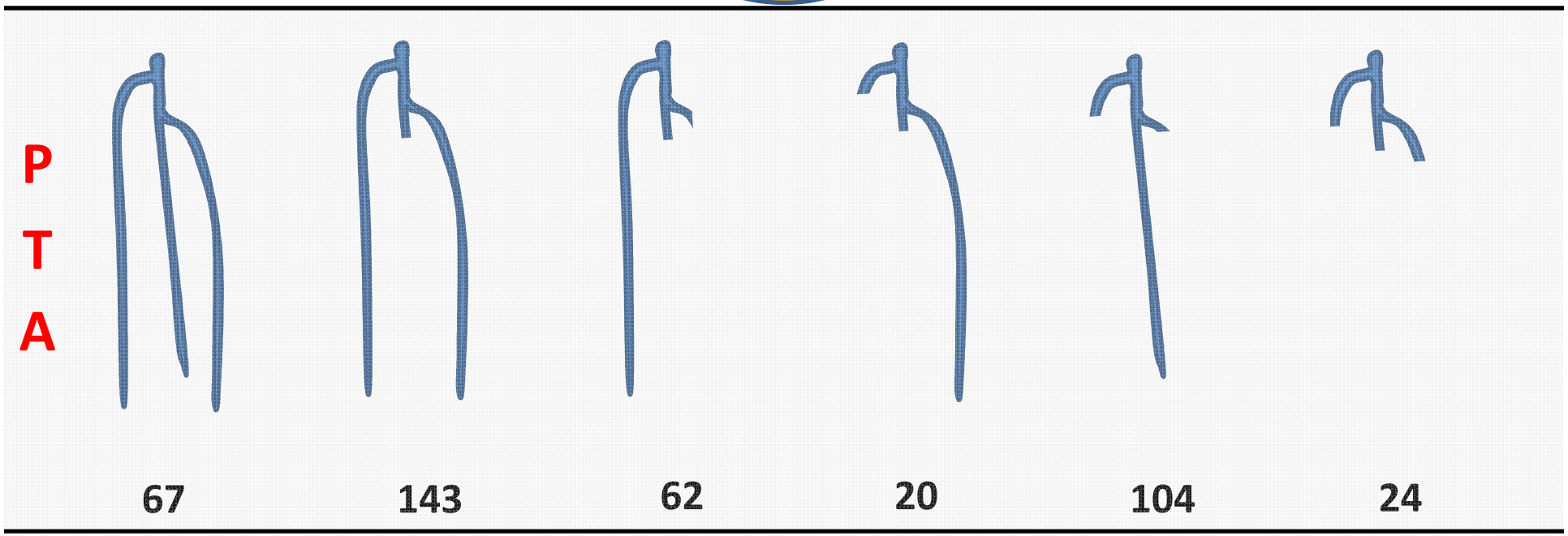

Faglia et al Diab Med 2007

Revaskularisierung

420

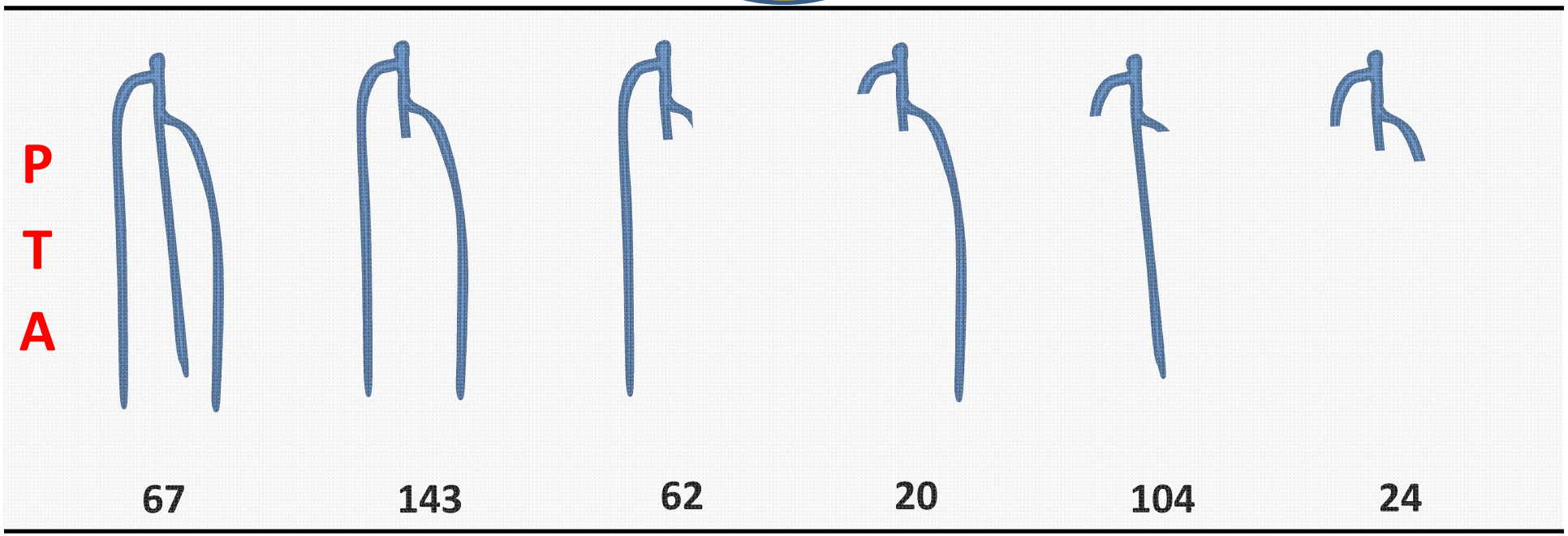

7
Amputation

15
Amputation

Faglia et al Diab Med 2007

Computertomographie

- Überlagerungsfreie Darstellung (Tarsus)
- CT > Örtliche Auflösung > MRT
- MRT > Weichteilkontrast > CT
- Höchste Sensitivität für Kalk
- Mineralisation sehr gut beurteilbar
- Schnell – weniger Artefaktanfällig (Bewegung)
- Metall macht Überstrahlungsartefakte

Computertomographie

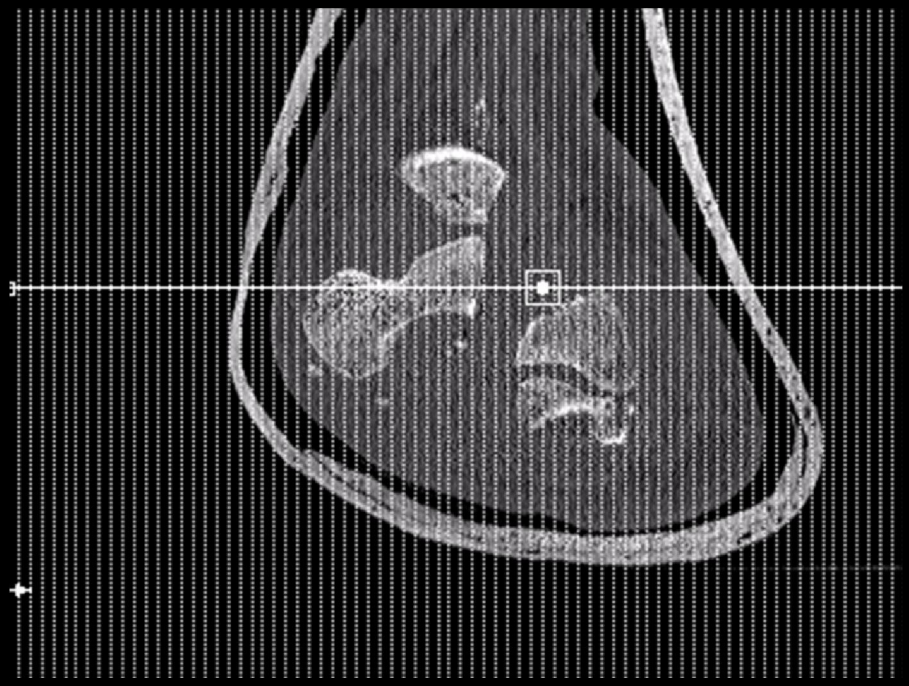

Computertomographie

Computertomographie

Planung und Kontrolle von Stellungskorrekturen

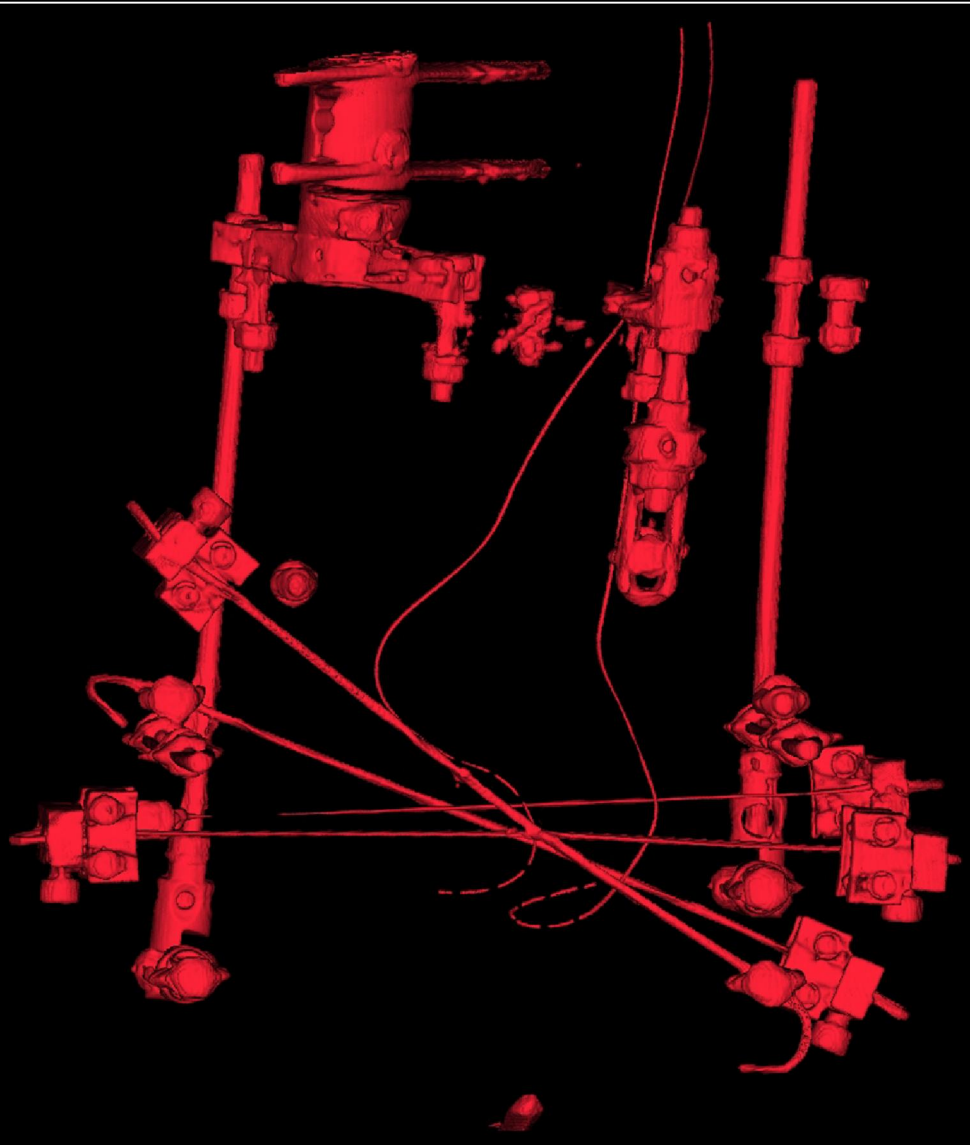

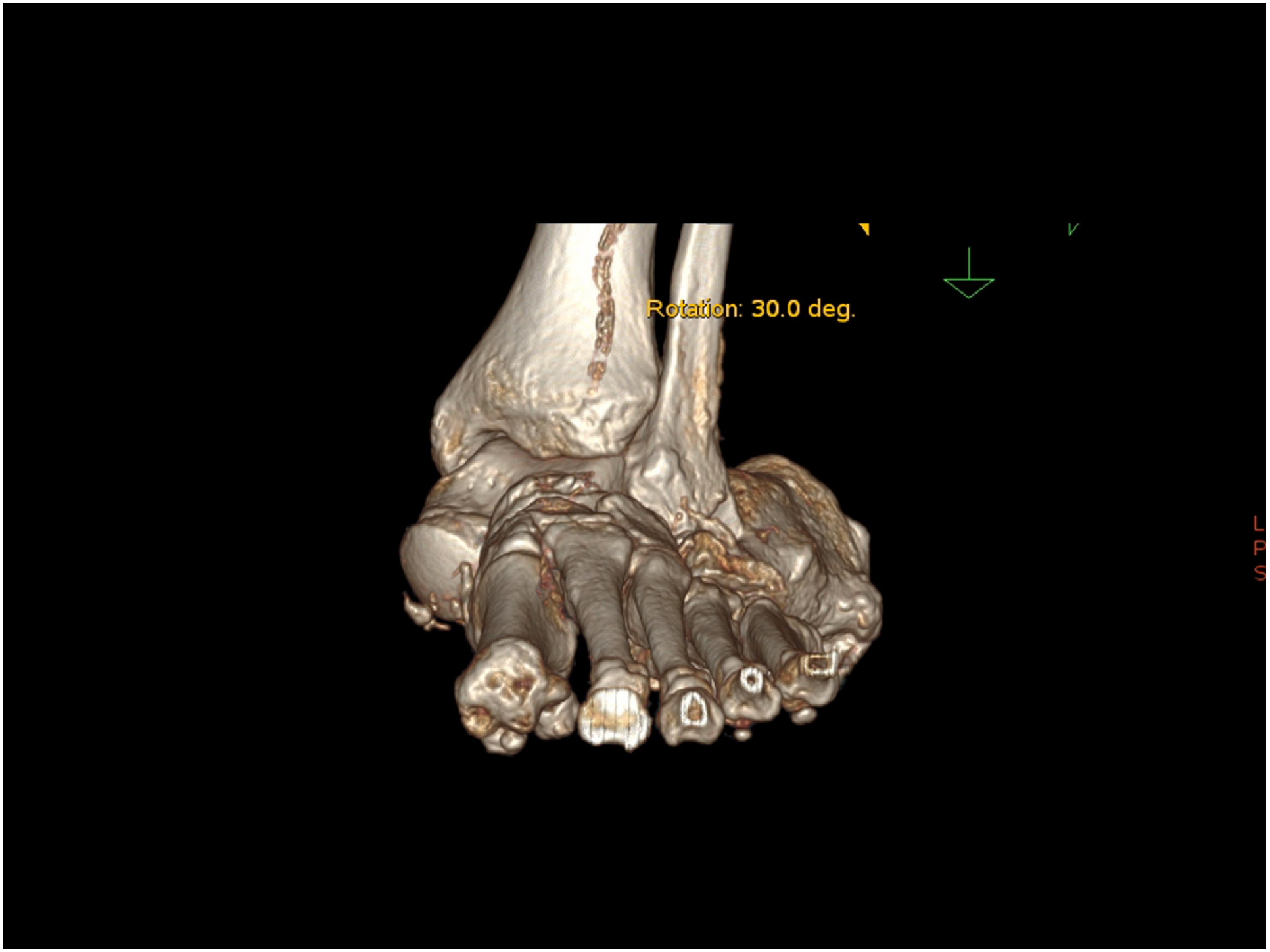
Rotation: 30.0 deg.
L
P
S

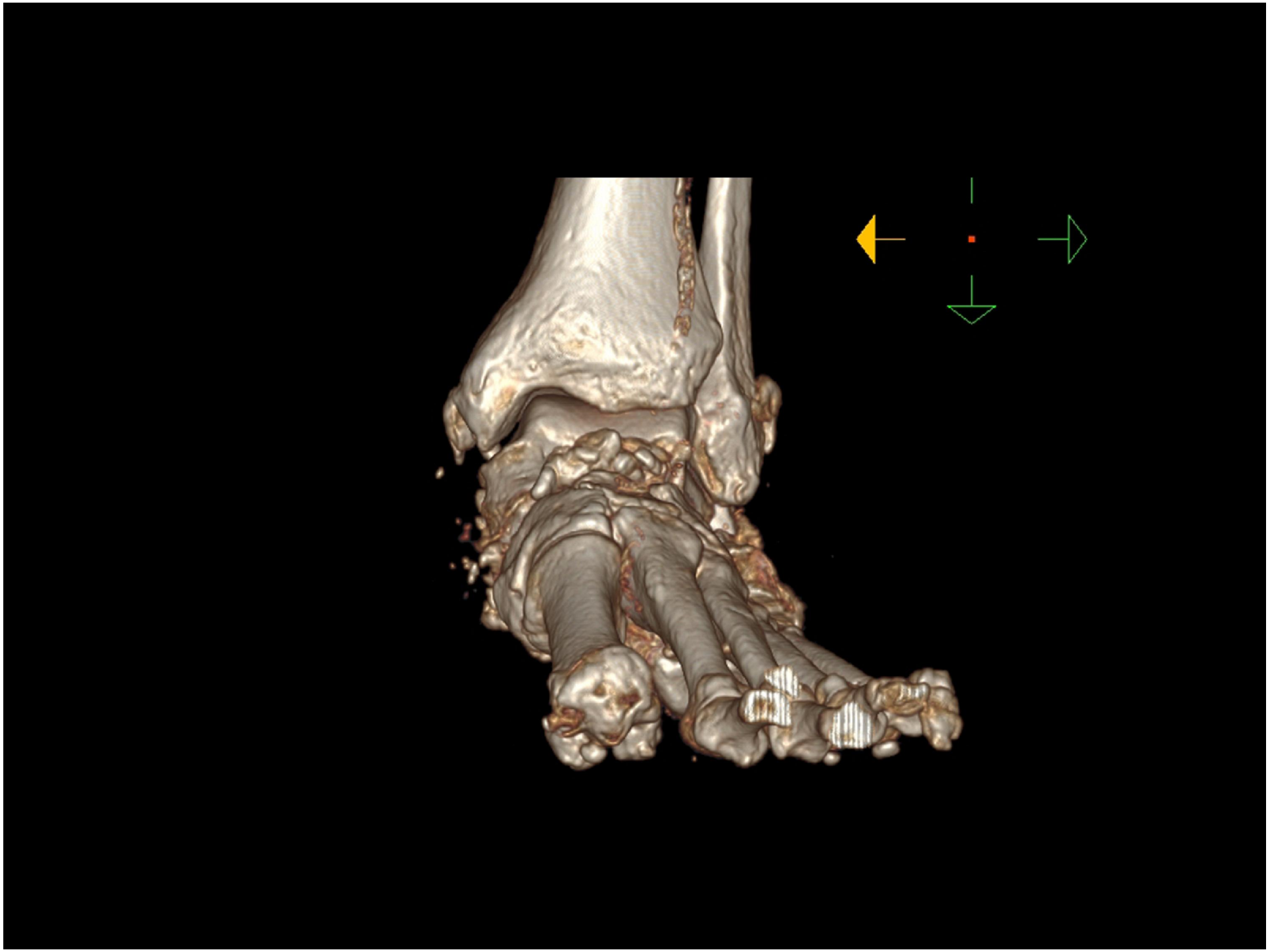

Zusammenfassung I

- Primäre Bildgebung: Rö in 3 Ebenen
- Weiterführend: MRT
- CT: Mineralisation / Stellung / KI für MRT
- Früherkennung - Charcot
- Ödemphase!
- Papier → Folie → DICOM-CD

Zusammenfassung II

- Bildanalyse:
  1. Anatomie
  2. Wichtung (Fettsättigung)
- Lokalisation
- Ödem
- Sekundärschäden
- DD: Osteomyelitis, TU, Trauma
- Klinische Korrelation

St. Vinzenz-Hospital
Eine Einrichtung der Stiftung der Cellitinnen zur hl. Maria

JG|U UNIVERSITÄTSmedizin. MAINZ

Vielen Dank für Ihre Aufmerksamkeit!

tobias.achenbach@cellitinnen.de

St. Vinzenz-Hospital
Eine Einrichtung der Stiftung der Cellitinnen zur hl. Maria

JG|U UNIVERSITÄTSmedizin. MAINZ

Selber MRT-Bilder lesen?

MRT des DFS für „Nicht-Radiologen“

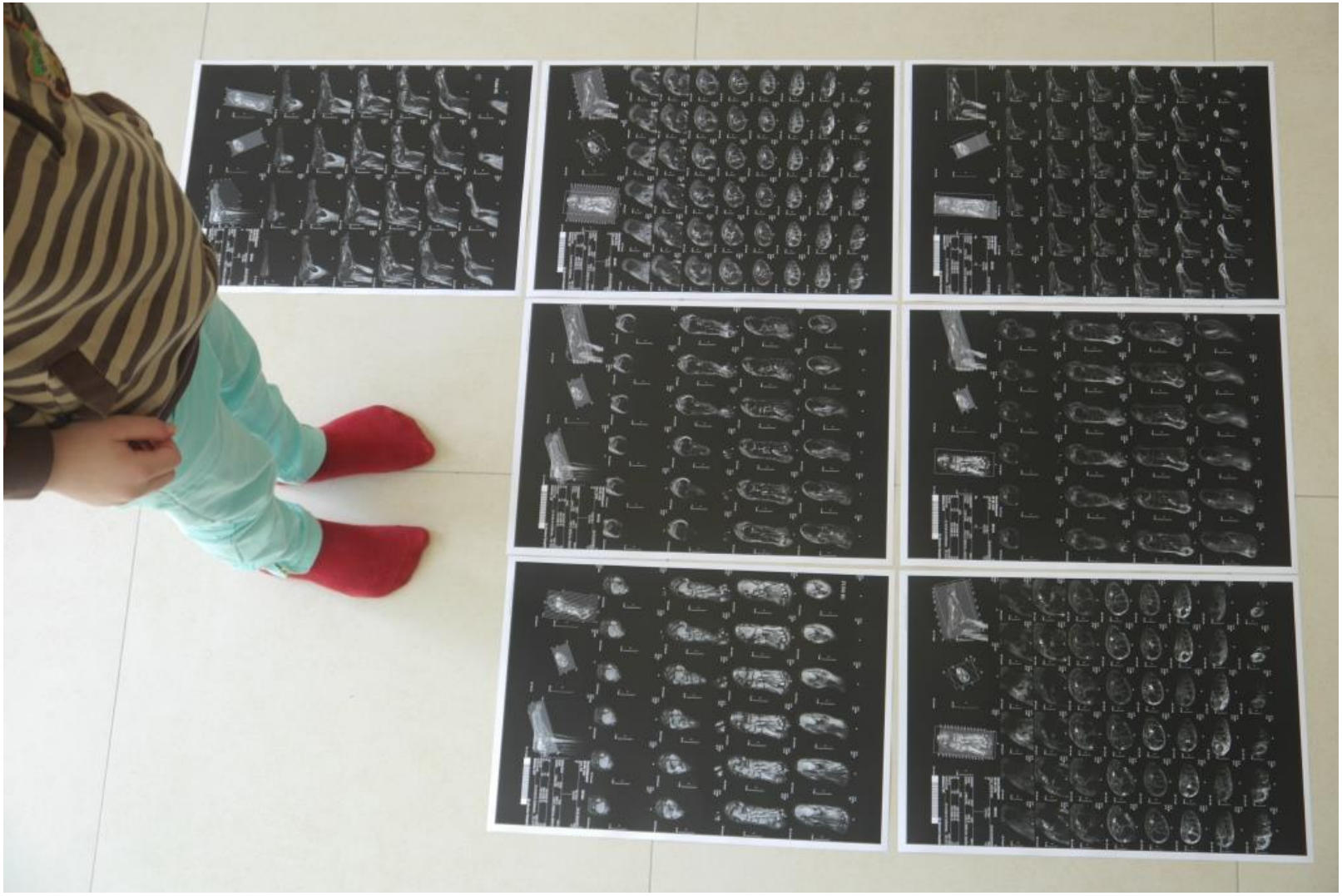

MRT des DFS für „Nicht-Radiologen“

MRT des DFS für „Nicht-Radiologen“

MRT des DFS für „Nicht-Radiologen“

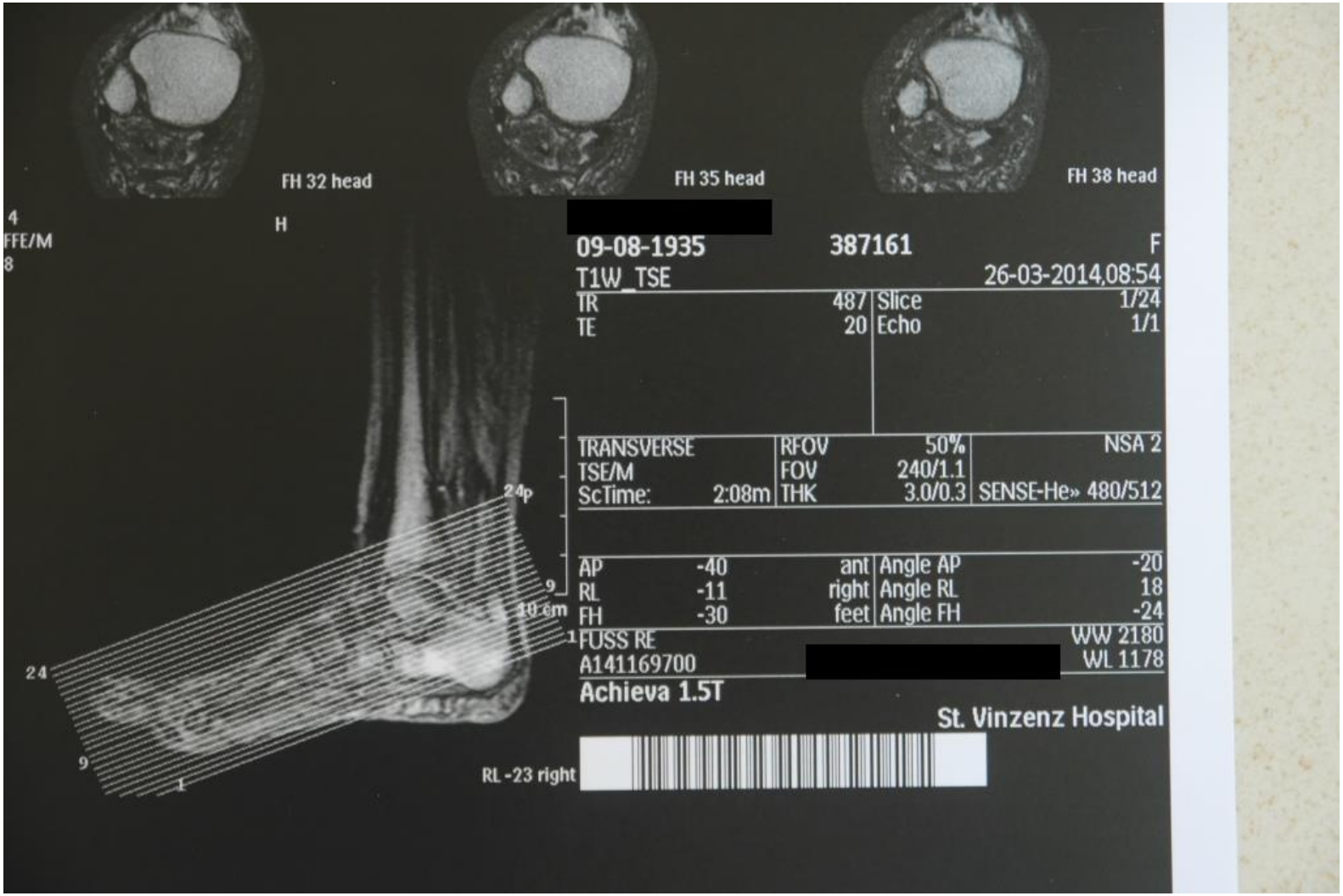

MRT des DFS für „Nicht-Radiologen“

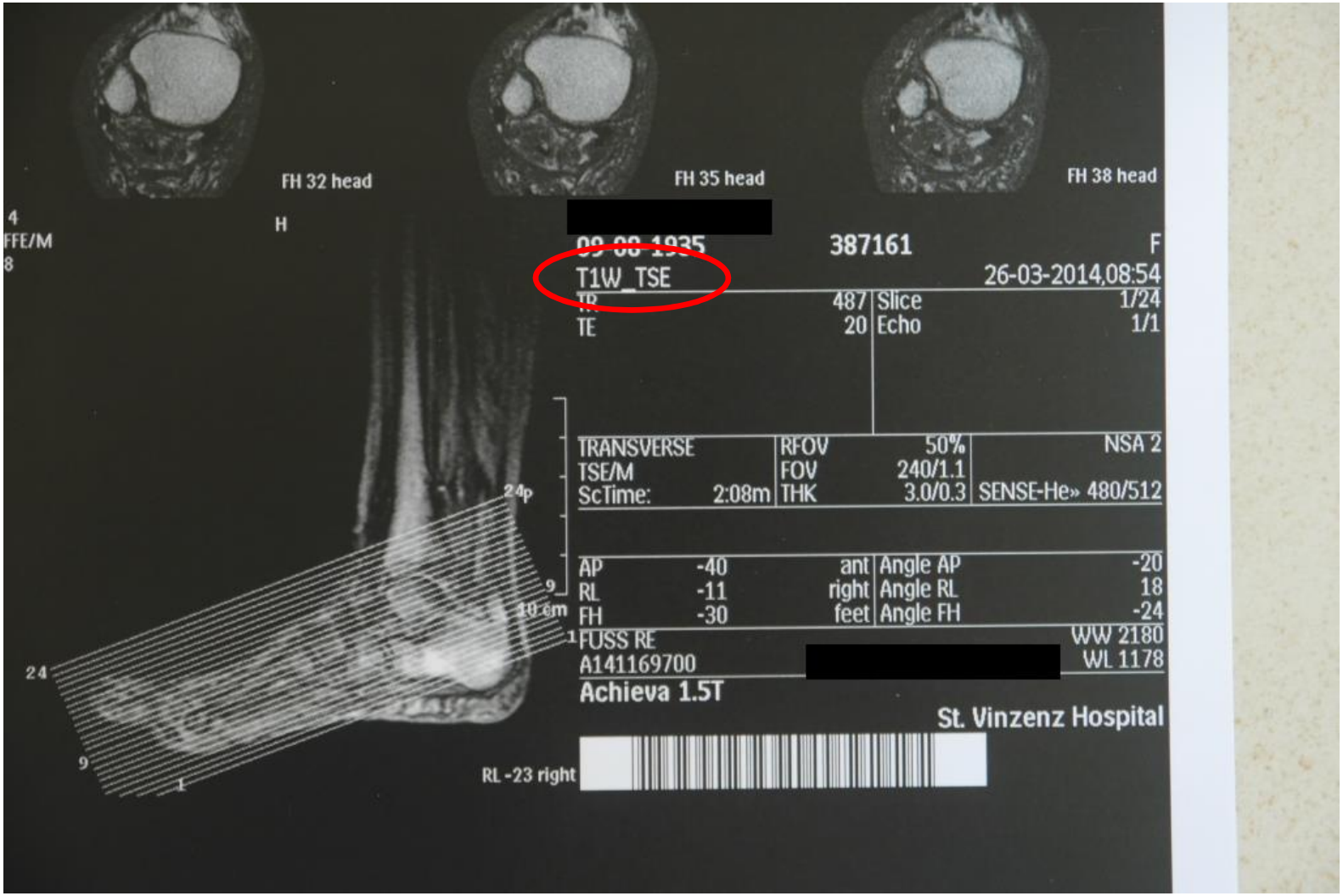

MRT des DFS für „Nicht-Radiologen“

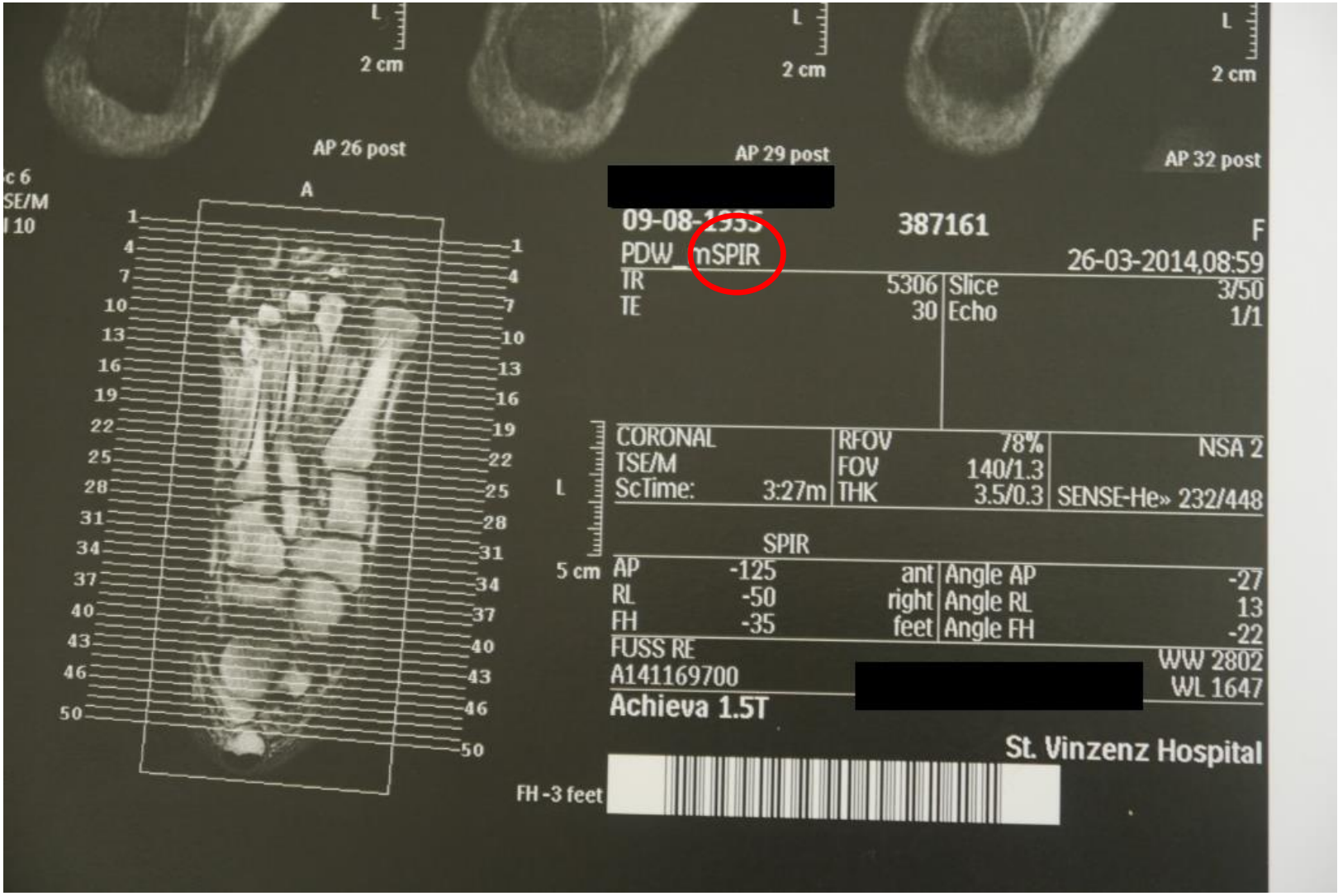

MRT des DFS für „Nicht-Radiologen“

- **IR**
- = Inversion Recovery
- Methode zur Fettsignalunterdrückung

- Oder „Fettsaturation“
- Fatsat
- Fettsättigung
- **FS**

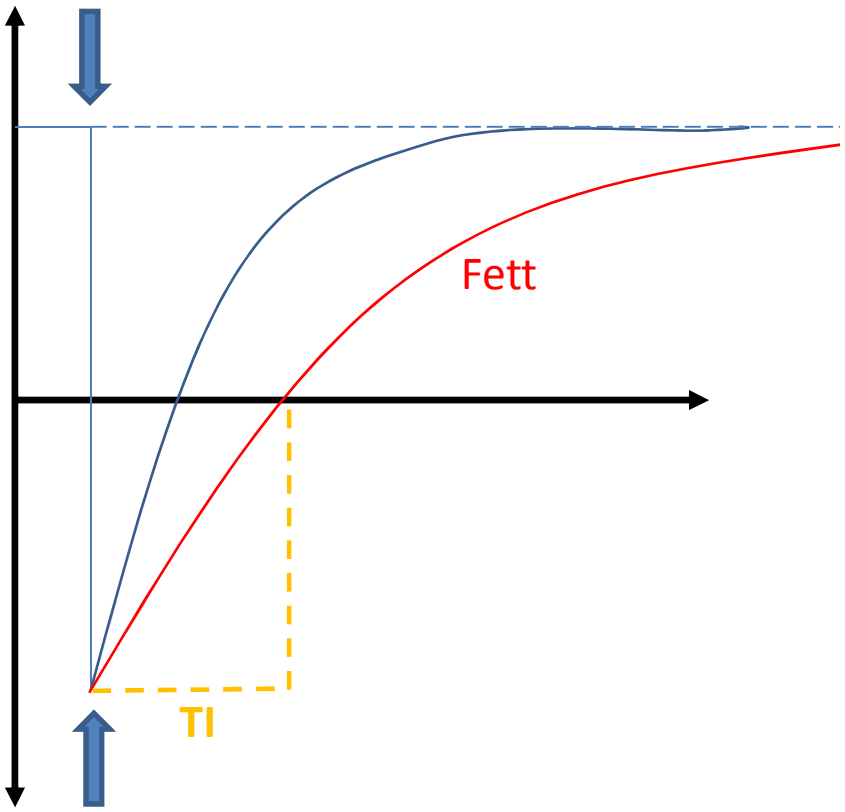

MRT des DFS für „Nicht-Radiologen“

- **IR**
- **STIR / SPIR / TIRM**

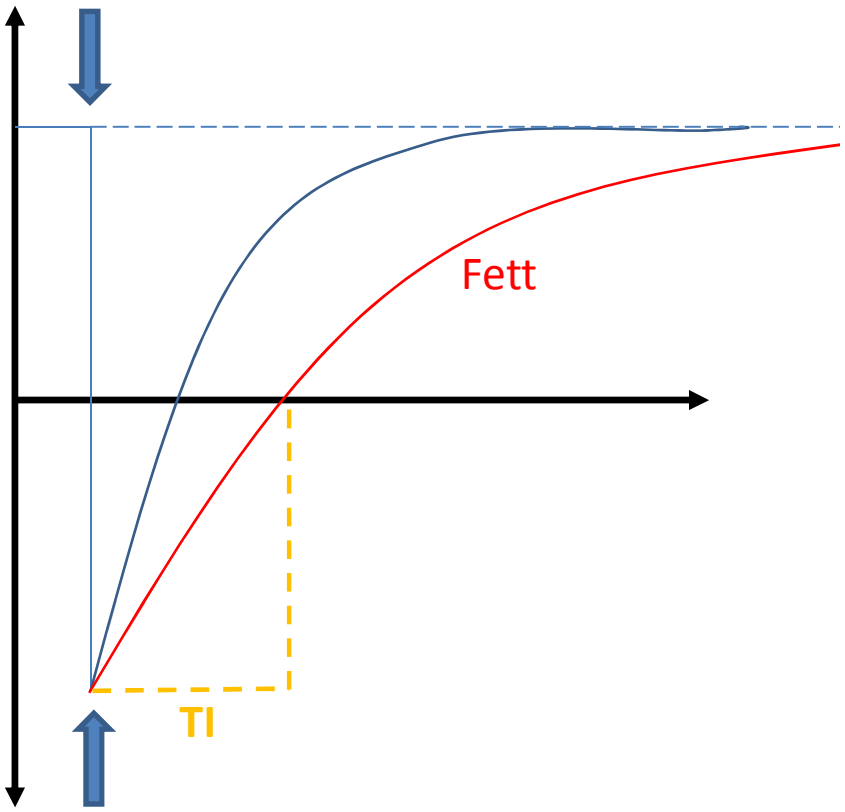

- **FS**
- **KM-FS**